

Aus der Universitätsklinik und Poliklinik für Neurologie der Medizinischen  
Fakultät der Martin-Luther-Universität Halle-Wittenberg

Direktor: Prof. Dr. med. Stephan Zierz

**Erworbene okulomotorische Hirnnervenparesen und verwandte Syndrome –  
eine retrospektive Analyse bei 96 Patienten**

Dissertation

zur Erlangung des akademischen Grades

Doktor der Medizin (Dr. med.)

vorgelegt

der Medizinischen Fakultät

der Martin-Luther-Universität Halle-Wittenberg

von Julia Maria Müller

geboren am 26. Oktober 1986 in Friedrichshafen

Betreuer: Apl. Prof. Dr. med. Malte Kornhuber

Gutachter:

1. Prof. Dr. Stefan Plontke
2. Prof. Dr. Hayrettin Tumani (Schwendi)

23.10.2018

30.01.2020

## Referat

Einleitung: Okulomotorische Hirnnervenparesen (Abduzens-, Trochlearis-, Okulomotoriusparesen) und verwandte Syndrome sind relativ häufige Krankheitsbilder. Aufgrund der zahlreichen potenziellen Ursachen stellen sie eine diagnostische Herausforderung dar. Bislang gibt es kaum Studien zu den klinischen Befunden und Liquordaten dieser Krankheitsbilder. Die vorliegende Studie soll einen Beitrag zur Schließung dieser Lücke leisten.

Methodik: Die Daten von 96 Patienten (41 w/55 m,  $60,5 \pm 15,3$  Jahre, Spanne 15–86 Jahre) mit erworbenen okulomotorischen Hirnnervenparesen wurden retrospektiv analysiert.

Ergebnisse: Es traten 64 Abduzens-, 24 Trochlearis- und zwei Okulomotoriusparesen auf. In sechs Fällen war mehr als ein okulomotorischer Hirnnerv betroffen. Die Ursachen der Hirnnervenparesen waren Diabetes mellitus (N=31) idiopathisch (N=31) mikroangiopathisch (N=6) zerebrale Ischämie (N=8; jeweils N=4 transitorisch / Infarkt), Multiple Sklerose (N=4) und andere (N=16). Patienten mit diabetischer Genese der Hirnnervenparesen waren älter ( $67,7 \pm 10,1$  Jahre) als Patienten mit idiopathischer Paresen ( $57,1 \pm 13,6$  Jahre,  $p < 0,05$ ). Patienten mit Diabetes mellitus wiesen tendenziell höhere Liquorgesamtprotein-Werte auf als Patienten mit idiopathischen Paresen ( $p = 0,076$ ). Die Liquorlaktat-Werte waren bei diabetischen Paresen im Vergleich zu idiopathischen Paresen höher ( $1,99 \pm 0,32$  mmol/l vs.  $1,68 \pm 0,29$  mmol/l;  $p < 0,0005$ ). Bei sieben Patienten fanden sich liquorspezifische oligoklonale Immunglobulinbanden. Diese stellen für die Diagnostik okulomotorischer Hirnnervenparesen einen wichtigen Befund dar. Oft zeigten sich aktivierte Monozyten im Liquor; auch eine Lipophagozytose kam vor. Bei diabetischen Paresen lag der Anteil an aktivierten Monozyten bei den Liquorleukozyten bei  $11,6 \pm 4,9\%$ , bei idiopathischen Paresen bei  $6,3 \pm 5,8\%$ . Die Befunde wurden als Abräumreaktion im Rahmen des neuropathischen Prozesses gewertet.

Konklusion: Das Befallsmuster okulomotorischer Hirnnerven und das Diagnosespektrum deckt sich weitgehend mit früheren Befunden der Literatur. Ein Altersunterschied bei Patienten mit diabetischer und idiopathischer okulomotorischer Paresen wurde bislang nicht thematisiert. Das Liquorgesamtprotein, Liquorlaktat und oligoklonale Banden sind in Einzelfällen diagnostisch relevant, insbesondere bei bakteriell, viral oder autoimmun entzündlichen Prozessen. Der Nachweis aktivierter Monozyten zum Teil mit Lipophagozytose ist ein neuer und möglicherweise relevanter Befund bei den häufigen idiopathischen und diabetischen okulomotorischen Hirnnervenparesen.

**Müller, Julia: Erworbene okulomotorische Hirnnervenparesen und verwandte Syndrome – eine retrospektive Analyse bei 96 Patienten, Halle (Saale), Univ., Med. Fak., Diss., 56 Seiten, 2018**

# Inhaltsverzeichnis

<b>Abbildungsverzeichnis</b>	<b>III</b>
<b>Tabellenverzeichnis</b>	<b>IV</b>
<b>Verzeichnis der Abkürzungen und Symbole</b>	<b>V</b>
<b>1 Einleitung</b> .....	<b>1</b>
1.1 Anatomie und Physiologie.....	1
1.2 Erworbene Okulomotoriuspareesen .....	5
1.3 Erworbene Abduzenspareesen.....	7
1.4 Erworbene Trochlearispareesen.....	9
1.5 Erworbene Paresen mehrerer okulomotorischer Hirnnerven .....	10
1.6 Augenbewegungsstörungen bei neuromuskulären Übertragungsstörungen .....	12
1.7 Myogene Augenbewegungsstörungen .....	13
1.8 Musculus-obliquus-superior-Myokymie.....	13
1.9 Okuläre Neuromyotonie.....	14
1.10 Weitere seltene Ursachen.....	14
<b>2 Zielstellung</b> .....	<b>15</b>
<b>3 Material und Methodik</b> .....	<b>16</b>
3.1 Studienaufbau.....	16
3.2 Ein-/ Ausschlusskriterien .....	16
3.3 Demographische Daten.....	16
3.4 Klinische Befallsmuster.....	16
3.5 Diagnosen/ Ätiologie.....	16
3.6 Saisonale Häufung .....	16
3.7 Zeitraum zwischen Symptombeginn und Liquorpunktion .....	17
3.8 Liquorbefunde .....	17
3.9 Statistische Datenanalyse.....	18
<b>4 Ergebnisse</b> .....	<b>20</b>
4.1 Beschreibung der Stichprobe .....	20
4.2 Klinische Befallsmuster.....	21
4.3 Pathogenese .....	21
4.3.1 Idiopathische Genese .....	21
4.3.2 Diabetes mellitus.....	23

4.3.3	Vaskuläre Genese.....	23
4.3.4	Entzündliche Genese.....	23
4.3.5	Tumoröse Genese.....	24
4.3.6	Traumatische Genese.....	24
4.3.7	Humorale Genese.....	24
4.3.8	Ophthalmoplegische Migräne.....	24
4.3.9	Myositis.....	24
4.3.10	Aneurysma.....	25
4.3.11	Parainfektöse Genese.....	25
4.4	<i>Saisonale Häufung</i> .....	25
4.5	<i>Zeitraum zwischen Symptombeginn und Liquorpunktion</i> .....	26
4.6	<i>Liquorbefunde</i> .....	26
4.6.1	Gesamtprotein.....	26
4.6.2	Laktat.....	28
4.6.3	Albuminquotient und IgG-Quotient.....	29
4.6.4	Oligoklonale Banden.....	30
4.6.5	Zellzahl im Liquor.....	30
4.6.6	Zytologie.....	30
4.6.7	HbA1c.....	33
<b>5</b>	<b>Diskussion</b> .....	<b>34</b>
5.1	<i>Vergleich der vorliegenden Daten mit Angaben aus der Literatur</i> .....	34
5.1.1	Demographische Daten.....	34
5.1.2	Klinische Befallsmuster.....	35
5.1.3	Diagnosen.....	36
5.2	<i>Ursachen erworbener Augenmuskelparesen</i> .....	38
5.3	<i>Liquordaten</i> .....	41
5.3.1	Zeitintervall zwischen Symptombeginn und Liquorpunktion.....	41
5.3.2	Vergleich der Liquorbefunde.....	42
<b>6</b>	<b>Zusammenfassung</b> .....	<b>47</b>
<b>7</b>	<b>Literaturverzeichnis</b> .....	<b>49</b>
<b>8</b>	<b>Thesen</b> .....	<b>56</b>
	<b>Selbstständigkeitserklärung</b> .....	<b>VI</b>

## **Abbildungsverzeichnis**

<b>Abbildung 1:</b> Anatomie der okulomotorischen Hirnnervenkerne im Hirnstamm und Verlauf der Hirnnerven zu den Erfolgsorganen (modifiziert nach Schünke et al. 2012).....	2
<b>Abbildung 2:</b> Altersverteilung der gesamten Stichprobe (N=96).....	20
<b>Abbildung 3:</b> Zeitraum zwischen Symptombeginn und Liquorpunktion (Tage).....	26
<b>Abbildung 4:</b> HbA1c im Serum (N=68).....	33
<b>Abbildung 5:</b> Beim Diabetes mellitus auftretende Einflussfaktoren für die Entstehung von Mikroangiopathien (modifiziert nach Madonna et al. 2017).....	44

## Tabellenverzeichnis

<b>Tabelle 1:</b> Alter der Patienten mit diabetischen und idiopathischen okulomotorischen Hirnnervenparesen.....	22
<b>Tabelle 2:</b> Alter der Patienten nach Ursache.....	22
<b>Tabelle 3:</b> Häufigkeitsverteilung der Augenmuskelparesen in der gesamten Stichprobe und in den Gruppen mit diabetischer bzw. idiopathischer Genese.....	25
<b>Tabelle 4:</b> Gesamtprotein im Liquor eingeteilt nach dem Referenzbereich von 200–500 mg/l.....	27
<b>Tabelle 5:</b> Gesamtprotein bei Patienten mit Zellzahlen >15 Mpt/l und ≤15 Mpt/l.....	27
<b>Tabelle 6:</b> Gesamtprotein (mg/l) im Liquor in den Gruppen diabetische Genese, idiopathische Genese und sonstige Ursachen der okulomotorischen Hirnnervenparesen.....	28
<b>Tabelle 7:</b> Liquorlaktat (mmol/l) nach Ursache.....	28
<b>Tabelle 8:</b> Liquorlaktat-Werte (mmol/l) in den Gruppen diabetische und idiopathische Genese.....	29
<b>Tabelle 9:</b> Laktat in den Gruppen mit diabetischer und idiopathischer Hirnnervenparese.....	29
<b>Tabelle 10:</b> Leukozyten-Zellzahl im Liquor nach Referenzbereich.....	30
<b>Tabelle 11:</b> Liquorleukozyten-Zellzahl (Mpt/l).....	30
<b>Tabelle 12:</b> Einfluss der Zellzahlen auf die Zytologie.....	31
<b>Tabelle 13:</b> Vergleich der Liquor-Zytologie diabetische vs. idiopathische Hirnnervenparesen.....	32
<b>Tabelle 14:</b> HbA1c im Serum bei Patienten mit diabetischen und idiopathischen Hirnnervenparesen.....	33
<b>Tabelle 15:</b> Vergleich der relativen Häufigkeit der Paresen okulomotorischer Hirnnerven verschiedener Studien.....	36
<b>Tabelle 16:</b> Ursachen für okulomotorische Paresen – Vergleich der vorliegenden Studie mit der Studie von Adhikari et al. (2013).....	37
<b>Tabelle 17:</b> Ursachen okulomotorischer Störungen – Vergleich der vorliegenden Studie mit der Studie von Adhikari et al. (2013).....	38
<b>Tabelle 18:</b> Ursache der Hirnnervenparesen bei den Patienten mit 13–32 Tagen zwischen Symptombeginn und Liquorpunktion.....	42

## Verzeichnis der Abkürzungen und Symbole

A./ Aa.	Arteria/ Arteriae
AK	Antikörper
CIDP	chronisch-inflammatorische demyelinisierende Polyneuropathie
CPEO	chronisch progrediente externe Ophthalmoplegie
CT	Computertomographie
GBS	Guillain-Barré-Syndrom
Ig	Immunglobulin
IgG	Immunglobulin G
IgM	Immunglobulin M
M./ Mm.	Musculus/ Musculi
Mpt	Megapartikel
MRT	Magnetresonanztomografie
MW	Mittelwert
N	Anzahl
N./ Nn.	Nervus/ Nervi
R./ Rr.	Ramus/ Rami
SD	Standardabweichung
SE	Standardfehler
ZNS	zentrales Nervensystem

# 1. Einleitung

Erworbene Augenbewegungsstörungen können durch eine Vielzahl von Erkrankungen im peripheren oder zentralen Nervensystem (ZNS) bedingt sein. Das stark beeinträchtigende Symptom bildet sich in 57% der Fälle komplett zurück, in 80% der Fälle kommt es zu einer partiellen Rekonvaleszenz (Tiffin et al. 1996); Seltener ist mit anhaltenden Symptomen oder Komplikationen zu rechnen (Tiffin et al. 1996, Kennard und Leigh 2011).

Erworbene Augenmotilitätsstörungen können durch Schädigungen der okulomotorischen Hirnnerven III, IV und VI über ihren gesamten Verlauf entstehen und durch eine Vielzahl anderer Ursachen. Dazu zählen neuromuskuläre oder myogene Störungen und Infektionen. Auch eine sekundäre Pathogenese auf der Grundlage einer anderen Erkrankung ist möglich (Kömpf 2006). In den meisten Fällen liegt eine idiopathische Form der Augenmuskelparesen vor. Die Ursache klinisch zu differenzieren ist aufgrund der verschiedenen Therapieansätze entscheidend.

## 1.1 Anatomie und Physiologie

Um visuelle Sinneseindrücke wahrzunehmen, müssen optische Seheindrücke stabil auf der Retina abgebildet werden. Dies wird vom okulomotorischen System zusammen mit dem vestibulären System gewährleistet. Eigen- oder Umweltbewegungen führen zur Unschärfe des Sehobjekts.

Verschiedene Systeme stellen die stabile Abbildung des optischen Reizes auf der Fovea centralis sicher. Der vestibulookuläre Reflex stabilisiert das Sehobjekt auf der Fovea, indem reflektorisch Kopfbewegungen durch konjugierte Augenbewegungen in entgegengesetzter Richtung ausgeglichen werden (Thömke 2008).

Optokinetische Augenbewegungen sind reflektorische, langsame Augenfolgebewegungen bei anhaltenden Bewegungen der visuellen Umwelt. Bei andauernder Stimulation entsteht ein optokinetischer Nystagmus aus einer langsamen Folgebewegung sowie einer schnellen Rückstellbewegung in die Gegenrichtung (Sharpe 1998).

Im Gegensatz zum vestibulookulären Reflex und zu den optokinetischen Augenbewegungen, die im Grunde durch langsame Augenfolgebewegungen Sehobjekte auf der Netzhaut stabilisieren, führen Sakkaden, langsame Folgebewegungen und Vergenzen dazu, neue Sehobjekte auf der Retina zu erfassen. Sakkaden sind anders als Blickfolgebewegungen ruckartige Bewegungen. Sie können als willkürlich ausgeführte Augenbewegungen neue Sehobjekte auf der Retina erfassen, aber auch reflektorisch eine unwillkürliche Positionskorrektur vornehmen (Thömke 2008). Langsame Folgebewegungen ermöglichen die stabile Abbildung bewegter Sehobjekte auf der Retina durch willkürliche konjugierte Augenbewegungen (Fixation eines sich bewegenden

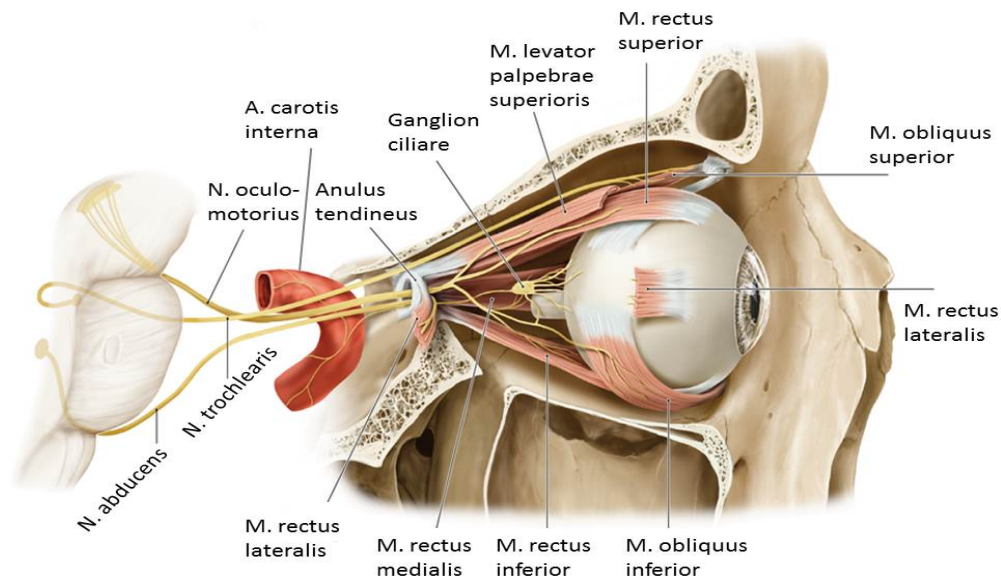


Sehobjektes) (Sharpe 1998). Bei den Vergenzen handelt es sich um langsame diskonjugierte Augenbewegungen.

Konvergenzbewegungen erfolgen bei sich nähernden Sehobjekten, indem sich beide Augen nach nasal bewegen und die Sehachsen so zusammengeführt werden. Zu Divergenzbewegungen kommt es bei sich entfernenden Sehobjekten, indem sich beide Augen nach temporal bewegen und die Sehachsen auseinander geführt werden (Sharpe 1998).

Zu beachten ist, dass die Fixation von Sehobjekten auf der Retina immer auf einem Zusammenspiel mehrerer okulomotorischer Subsysteme beruht und die Fixation unbewegter, raumständiger Objekte nicht die Abwesenheit von Augenbewegungen darstellt.

Die gemeinsame Endstrecke der okulomotorischen Subsysteme umfasst drei okulomotorische Motoneuronen und die von ihnen innervierten Muskeln. Diese Nerven haben ihren Ursprung in paarigen Nuclei im Mittelhirn sowie im Pons. Ihre Axone ziehen als Faszikel durch das Hirnstammparenchym, den Subarachnoidalraum, durchqueren den Sinus cavernosus und treten in die Orbita ein, um schließlich zu den äußeren Augenmuskeln zu ziehen (s. Abb. 1).



**Abbildung 1:** Anatomie der okulomotorischen Hirnnervenkerne im Hirnstamm und Verlauf der Hirnnerven zu den Erfolgsorganen (modifiziert nach Schünke et al. 2012)

### *Nervus (N.) oculomotorius*

Der N. oculomotorius (der dritte Hirnnerv) enthält viszeroeffferente Fasern für die inneren und somatoeffferente Fasern für die äußeren Augenmuskeln. Die somatoeffferenten Fasern entstammen dem Nucleus nervi oculomotorii, die viszeroeffferenten, parasymphathischen Fasern, die den M. (Musculus) sphincter pupillae sowie den M. ciliaris parasymphathisch innervieren, dem Nucleus Erdinger-Westphal. Weiterhin innerviert der N. oculomotorius motorisch neben dem M. levator palpebrae superioris und die Musculi (Mm.) recti superior, medialis und inferior auch den M. obliquus inferior (Schünke et al. 2012). Er verlässt das Mesencephalon ventral zwischen den Crura cerebri in der Fossa interpeduncularis und verläuft weiter nach ventral in Richtung Sella turcica, wo er die Dura mater passiert, um in den Sinus cavernosus einzutreten. Diesen durchzieht er im Dach und später in der Seitenwand, um anschließend durch die Fissura orbitalis superior in die Orbita einzutreten. Nach Durchtritt des Anulus tendineus communis teilt er sich in einen Ramus (R.) superior und einen R. inferior. Der R. superior zieht mit seinen motorischen Fasern zu den Mm. levator palpebrae superioris und rectus superior, während der inferiore Anteil motorische Fasern zu den Mm. recti medialis und inferior, dem M. obliquus inferior sowie präganglionäre parasymphathischen Fasern, die zum Ganglion ciliare führen, trägt (Trepel 2017).

### *N. abducens*

Der N. abducens (sechster Hirnnerv) enthält ebenso wie der N. trochlearis ausschließlich somatoeffferente Fasern. Sein Kern, der Nucleus nervi abducentis, ist im Pons lokalisiert. Die Fasern des N. abducens treten am Unterrand der Brücke relativ weit medial aus. Er verläuft am Clivus nach ventral und tritt hier unter die Dura mater. Weiter durchzieht er den Sinus cavernosus und tritt durch die Fissura orbitalis superior in die Orbita. Hier führt er nach lateral zu seinem Erfolgsorgan, dem M. rectus lateralis, den er motorisch innerviert (Trepel 2017).

### *N. trochlearis*

Die ausschließlich somatoeffferenten Fasern des N. trochlearis (vierter Hirnnerv) entspringen dem Nucleus nuclei trochlearis im Mesencephalon. Seine Efferenzen versorgen lediglich den M. obliquus superior motorisch. Er tritt als einziger Hirnnerv dorsal aus dem Hirnstamm am Unterrand der Vierhügelplatte aus, um lateral der Crura cerebri des Mesencephalons knapp oberhalb des Pons nach ventral zu verlaufen. Nach Eintritt in den Subarachnoidalraum zieht er abwärts und tritt am vorderen Ende des Tentorium cerebelli in die Dura ein, um, nachdem er die Seitenwand des Sinus cavernosus nach ventral durchzogen hat, durch die Fissura orbitalis superior in die Orbita einzutreten. Hier zieht er ohne durch den Anulus tendineus zu treten, nach ventral um den M. obliquus superior zu innervieren (Trepel 2017).

### *Subarachnoidalraum und Hirnnervenpareesen*

Die drei Augenmuskelnerven durchqueren den Subarachnoidalraum vom Hirnstamm zum Sinus cavernosus, wo sie durch eine Vielzahl von Mechanismen wie Traumata, Dehnungen, Kompressionen, Entzündungen oder Tumoren verletzt werden können. Aufgrund ihres langen Verlaufs im Subarachnoidalraum sind die Augenmuskelnerven anfällig für Verletzungen durch Entzündungen oder Infektionen in dieser Region. Weitere potentielle Ursachen für Nervenschädigungen sind Subarachnoidalblutungen oder abrupte Druckänderungen im Liquorraum, etwa nach Lumbalpunktionen (Kennard und Leigh 2011).

### *Sinus cavernosus und Hirnnervenpareesen*

Der Sinus cavernosus ist ein gekammertes, von der Dura mater umgebenes Hohlraumssystem, das sich auf beiden Seiten der Sella turcica befindet. Die drei Augenmuskelnerven liegen in unmittelbarer Nachbarschaft zueinander im Sinus cavernosus. Andere durch den Sinus cavernosus ziehende Strukturen sind die Arteria (A.) carotis interna, die von sympathischen Nervenfasern umgeben ist, sowie die ersten beiden Äste des N. trigeminus. Aufgrund dieser anatomischen Gegebenheiten führen Läsionen im Bereich des Sinus cavernosus häufig zu ipsilateralen Augenmuskelläsionen. Das klinische Bild geht oftmals mit Trigeminiisläsionen (mit Schmerzen und/oder Hypästhesien der Stirn und Wangen) und/oder Läsionen der sympathischen Nervenfasern (mit Symptomen des Horner-Syndroms) einher. Der N. oculomotorius ist der beim Sinus-cavernosus-Syndrom am häufigsten betroffene Nerv und in nahezu allen Fällen beeinträchtigt. Am zweithäufigsten ist der N. abducens betroffen, gefolgt vom N. trochlearis und vom N. trigeminus, die jeweils in einem Drittel der Fälle beteiligt sind (Kennard und Leigh 2011). Läsionen im Sinus cavernosus können auch eine Kombination aus Horner-Syndrom und isolierten Abduzenspareesen verursachen, da die sympathischen Nervenfasern und der N. abducens in unmittelbarer Nähe der A. carotis interna liegen. Das Sinus-cavernosus-Syndrom wird in der Regel durch Tumoren, Traumata, Operationen, Entzündungen oder Aneurysmata verursacht (Kennard und Leigh 2011).

### *Fissura orbitalis superior und Hirnnervenpareesen*

Läsionen der Orbitaspitze führen zu einem dem Sinus-cavernosus-Syndrom ähnlichen klinischen Bild. Der Unterschied besteht darin, dass hier der N. opticus mitbetroffen sein kann. Viele Erkrankungen des Sinus cavernosus können auch die Orbitaspitze betreffen. Dazu zählen granulomatöse Entzündungen des Sinus cavernosus (Tolosa-Hunt-Syndrom). Ein Trauma der Orbita kann die Augenmuskelnerven schädigen und ist häufig kaum von direkten Augenmuskelläsionen zu unterscheiden.

Tumoren der Orbita (solide Tumoren, Lymphome) können Augenmuskelnerven direkt komprimieren oder arrodieren. Ebenso kann eine Kompression der Orbita durch eine angrenzende Sinusitits oder Mucozele zu Augenmuskelparesen führen (Kennard und Leigh 2011).

## **1.2 Erworbene Okulomotoriusparesen**

Erworbene Okulomotoriusparesen können mit variablen Kombinationen der nachfolgenden Funktionsausfälle einhergehen. Durch die Lähmung des M. rectus medialis kann es zu einem Ausfall der Adduktion kommen. Die Lähmung des M. rectus superior hat potenziell einen Ausfall der Hebung zur Folge, wohingegen eine Parese des M. rectus inferior in einem Ausfall der Senkung resultieren kann. Die Parese des M. obliquus inferior kann einen Ausfall der Außenrotation zur Folge haben und die Parese des M. levator palpebrae eine Ptosis. Eine Mydriasis kommt durch eine Parese des M. sphincter pupillae zustande.

Eine Okulomotoriusparese mit intakter Pupillenfunktion wird als äußere Okulomotoriusparese bezeichnet, eine rein auf die Pupillomotorik beschränkte Okulomotoriusparese als innere Okulomotoriusparese. Bei einem Vollbild der äußeren Okulomotoriusparese steht das betroffene Auge (nach Anheben Lides) nach außen und unten (Trepel 2017).

### *Vaskuläre Okulomotoriusparesen*

Ätiopathogenetisch geht man bei vaskulären Okulomotoriusparesen von einem Infarkt des Nerven nach seinem Austritt aus dem Hirnstamm und auf eine Mikroangiopathie der Vasa nervorum zurückgeführt (Thömke 2008). Zu beachten ist, dass es sich hierbei ohne positiven Nachweis der Diagnose um eine Ausschlussdiagnose handelt. Betroffen sind meist ältere Menschen, wie generell bei zerebrovaskulären Erkrankungen. Den diabetischen Okulomotoriusparesen kommt die größte klinische Bedeutung zu.

### *Weber-Syndrom*

Neben diabetischen Infarkten bei Mikroangiopathien der Vasa nervorum können auch umschriebene Mittelhirninfarkte Ursache einer Okulomotoriusparese sein, in der Regel in Kombination mit einer kontralateralen Hemiparese (Kaufmann und Steffen 2004).

### *Okulomotoriusparesen durch Aneurysmen*

Des Weiteren können Okulomotoriusparesen im Rahmen von Hirnbasisaneurysmen auftreten. Dabei wird durch die Ruptur oder Größenzunahme des Aneurysmas der N. oculomotorius

komprimiert. Das häufigste Gefäß ist aufgrund der anatomischen Lagebeziehung zum N. oculomotorius die A. communicans posterior (Kömpf 2006).

#### *Okulomotoriuspareesen durch neurovaskuläre Kompression*

Eine seltene Ursache von Okulomotoriuspareesen ist eine Kompression des Nervs nach seinem Austritt aus dem Mesencephalon durch eine erweiterte A. basilaris. Diese vaskuläre Kompression des N. oculomotorius wird als Megadolichobasilaris bezeichnet (Moschner et al. 1997, Tilikete et al. 2000)

#### *Traumatische Okulomotoriuspareesen*

Generell können traumatische Paresen des N. oculomotorius sowohl nach seinem Austritt aus dem Mittelhirn als auch in seinem intramesencephalen Verlauf auftreten. Nach erheblichen Gewalteinwirkungen kommt es in der Regel zu begleitenden neurologischen Symptomen. Sehr selten ist die Okulomotoriusparese das einzige Symptom eines Schädel-Hirn-Traumas (Balcer et al. 1996).

#### *Okulomotoriuspareesen bei Tumorerkrankungen*

Tumoren als Ursache einer Okulomotoriusparese sind häufig supratentoriell lokalisiert und schädigen den Nerven entweder direkt oder indirekt über eine intrakranielle Drucksteigerung. Meist wird die Okulomotoriusparese von einer Hirndrucksymptomatik oder fokalen neurologischen Symptomen begleitet. Okulomotoriuspareesen und andere Hirnnervenpareesen können auch Begleitsymptom einer Meningeosis carcinomatosa oder lymphomatosa sein und werden dann meist von unspezifischen Allgemeinsymptomen begleitet. Selten kann eine Okulomotoriusparese auch als Primärsymptom einer Meningeosis neoplastica auftreten (Kömpf 2006).

#### *Okulomotorius-Neurinome (bzw. -Schwannome)*

Mit knapp 40 beschriebenen Fällen sind Okulomotorius-Neurinome und -Schwannome ohne zugrundeliegendem Morbus Recklinghausen eine Rarität (Ohata et al. 2006).

#### *Ophthalmoplegische Migräne*

Okulomotoriuspareesen können Begleitsymptom einer ophthalmoplegischen Migräne sein. Die Parese tritt häufig auf dem Höhepunkt oder gegen Ende der bis zu mehreren Wochen dauernden Kopfschmerzepisode auf. Normalerweise bilden sich die Symptome der Okulomotoriusparese

innerhalb von ein bis zwei Monaten vollständig zurück; nach mehreren Anfällen können allerdings Residuen bestehen bleiben (Kömpf 2006).

#### *Autoimmun-entzündliche Neuropathien*

Im Rahmen der chronisch-inflammatorischen demyelinisierenden Polyneuropathie (CIDP) können zusätzlich zu den Symptomen im Bereich der Extremitäten auch Okulomotoriusparesen auftreten. Diese Paresen können den Extremitätensymptomen der CIDP auch vorausgehen (Donaghy und Earl 1985). Auch bei der akuten inflammatorischen demyelinisierenden Polyneuropathie (AIDP, Guillain-Barré-Syndrom (GBS)) wird selten als Erstsymptom eine ein- oder beidseitige Ptose beobachtet (Ropper 1986). Beim Miller-Fisher-Syndrom gehören Augenmotilitätsstörungen wie etwa eine Okulomotoriusparese neben Ataxie und Areflexie zu den Kardinalsymptomen (Ichikawa et al. 2002). In der Regel sind bei dieser Erkrankung anti-Gangliosid-(GQ1b)-Immunglobulin-G-(IgG)-Antikörper (AK) nachweisbar.

#### *Zyklische Okulomotoriusparese*

Bei der zyklischen Okulomotoriusparese kommt es ca. alle zwei Minuten zu einer ca. 10–20 Sekunden andauernden Parese. Üblicherweise handelt es sich um eine kongenitale Störung; gelegentlich entsteht sie auch im Rahmen einer erworbenen Okulomotoriusparese im Erwachsenenalter (Miller und Lee 2004).

### **1.3 Erworbene Abduzensparesen**

Bei der erworbenen Abduzensparese ist das betroffene Auge durch eine Parese des M. rectus lateralis nach innen gerichtet. Die daraus resultierenden horizontalen Doppelbilder werden durch die kompensatorische Drehung des Kopfes zur erkrankten Seite verringert.

#### *Abduzensparesen bei Tumoren*

Die häufigsten zu Abduzensparesen führenden Tumoren sind Metastasen und Meningeome, Ponsgliome und Clivus-Chondrome. Die Paresen sind entweder direkte oder indirekte Folgen der Tumoren und gehen häufig mit weiteren neurologischen Begleitsymptomen einher (Kömpf 2006).

#### *Abduzens-Neurinome*

Wie oben beschrieben, sind Abduzens-Neurinome bzw. -Schwannome ohne Morbus Recklinghausen eine Seltenheit. Sie wurden bisher bei rund zehn Patienten beschrieben und gehen

mit begleitenden neurologischen Symptomen einher. Eine isolierte Abduzensparese wurde in diesem Rahmen lediglich bei drei Patienten gefunden (Nakamura et al. 2002).

#### *Traumatische Abduzensparesen*

Traumatische Abduzensparesen entstehen durch anterior-posteriore Gewalteinwirkung. Wie alle Hirnnervenparesen treten sie meist bei erheblicher Gewalteinwirkung auf und gehen mit weiteren neurologischen Begleitsymptomen einher (Kömpf 2006).

#### *Vaskuläre Abduzensparesen*

Vaskuläre Abduzensparesen stellen wie die übrigen vaskulären okulomotorischen Paresen eine Ausschlussdiagnose dar. Als Ursache wird von einer Mikroangiopathie der Vasa nervorum ausgegangen (Kömpf 2006).

#### *Multiple Sklerose*

Der N. abducens ist der am häufigsten betroffene okulomotorische Hirnnerv. Isolierte Abduzensparesen treten nur selten im Rahmen einer Multiplen Sklerose auf, sind selten das erste Symptom eines akuten ersten Schubes und noch seltener das einzige Symptom (Thömke et al. 1997).

#### *Abduzensparesen und Aneurysmen*

Aneurysmen sind nur in Ausnahmefällen Ursache einer Abduzensparese. Sie sind wie Okulomotoriusparesen entweder die Folge einer raschen Erweiterung des Aneurysmas mit anschließender Kompression des Nerven oder einer Ruptur im Sinne einer Subarachnoidalblutung. Die verursachenden Aneurysmen sind oft intrakavernös lokalisiert und betreffen meist die A. carotis interna (Kömpf 2006).

#### *Abduzensparesen durch neurovaskuläre Kompression*

Analog zu den Okulomotoriusparesen durch eine Megadolichobasilaris ist die vaskuläre Kompression des N. abducens nach dessen Austritt aus dem Hirnstamm durch eine erweiterte A. basilaris möglich (Ohtsuka et al. 1996, Nakanishi et al. 1999, Narai et al. 2000).

#### *Ophthalmoplegische Migräne*

Eine Mitbeteiligung des N. abducens bei einer ophthalmoplegischen Migräne ist noch seltener als eine begleitende Okulomotoriusparese und damit eine absolute Rarität (Kömpf 2006).

### *Autoimmun-entzündliche Neuropathien*

Sowohl CIDP als auch GBS treten selten initial mit einer Abduzensparese in Erscheinung, jedoch kommt es häufig zu zusätzlichen Hirnnervenparesen im Sinne einer Polyneuritis cranialis (Ropper 1986, Kömpf 2006). Dabei kann die Abduzensparese den Symptomen an den Extremitäten um wenige Wochen vorangehen (Waddy et al. 1989). Ein Miller-Fisher-Syndrom kann anfänglich mit einer Abduzensparese in Erscheinung treten, wobei nahezu immer anti-GQ1b-AK nachweisbar sind (Kömpf 2006).

### *Wernicke-Enzephalopathie*

Die Wernicke-Enzephalopathie beginnt selten mit einer meist bilateralen Affektion des N. abducens (Kömpf 2006).

## **1.4 Erworbene Trochlearisparesen**

Erworbene Trochlearisparesen präsentieren sich klinisch durch ein – bedingt durch die Parese des M. obliquus superior – höher und nach innen stehendes Auge. Diese Augenfehlstellung ist oft nur latent vorhanden und wird bei Verkippung des Kopfes zur betroffenen Seite deutlicher sichtbar (Bielschowsky-Kopfneigetest). Zur Verringerung der Doppelbilder wird der Kopf kompensatorisch zur gesunden Seite mit nach unten gerichtetem Kinn gehalten („okulärer Schiefhals“) (Kömpf 2006). Der Patient nimmt horizontal-lineare Gegenstände als zwei Linien wahr, die sich auf Seite der Parese schneiden.

### *Traumatische Trochlearisparesen*

Traumatische Trochlearisparesen entstehen primär nach schräg frontaler und frontaler Gewalteinwirkung. Ursache ist eine Nervenschädigung am Tentoriumrand. Wie bei den Okulomotoriusparesen ist eine erhebliche Gewalteinwirkung erforderlich. Bei den meisten Fällen treten neurologische Begleitsymptome auf (Kömpf 2006).

### *Vaskuläre Trochlearisparesen*

Analog zu den vaskulären Okulomotoriusparesen sind vaskuläre Trochlearisparesen letztendlich eine Ausschlussdiagnose. Die Diagnose kann bei Vorliegen folgender zerebrovaskulärer Risikofaktoren und bei Ausschluss anderer Ursachen gestellt werden: Diabetes mellitus, arterielle Hypertonie, Zeichen generalisierter Arteriosklerose, Zustand nach zerebralen Durchblutungsstörungen (Rucker 1958, Rucker 1966, Rush und Younge 1981, Richards et al.



1992). Ursache ist vermutlich eine Ischämie der Vasa nervorum des betroffenen Nerven nach dessen Austritt aus dem Hirnstamm (Kömpf 2006).

#### *Obliquus-Superior-Sehnenscheiden-Syndrom (Brown-Syndrom)*

Bei Verdickung der Sehne des M. obliquus superior kann diese nicht adäquat durch die Trochlea gleiten. Dies führt zu Symptomen ähnlich wie bei einer Trochlearispause (Wilson et al. 1989).

#### *Trochlearis-Neurinome*

Trochlearis-Neurinome bzw. -Schwannome sind ohne einen zugrundeliegenden Morbus Recklinghausen eine Seltenheit, werden jedoch aufgrund der verbesserten räumlichen Auflösung der Bildgebung zunehmend beschrieben (Feinberg und Newman 1999).

#### *Trochlearisparesen bei Tumoren*

Trochlearisparesen bei Tumoren entstehen im Gegensatz zu Okulomotoriusparesen überwiegend durch direkten Druck (z.B. Corpus-pineale-Tumoren) oder Tumordinfiltration und seltener indirekt durch eine Steigerung des Hirndrucks (Kömpf 2006).

#### *Ophthalmoplegische Migräne*

Eine Trochlearispause im Rahmen einer ophthalmoplegischen Migräne ist deutlich seltener als die ohnehin schon selten auftretende Okulomotoriuspause (Wong und Sharpe 1996).

### **1.5 Erworbene Paresen mehrerer okulomotorischer Hirnnerven**

#### *Tumoren*

Zu kombinierten Paresen mehrerer okulomotorischer Hirnnerven führende Tumoren wirken eher direkt als indirekt über eine intrakranielle Drucksteigerung. Am häufigsten treten solche kombinierten Paresen bei Metastasen, Hypophysentumoren und Hirnstammgliomen auf. Die Augenmuskelparesen gehen meist mit weiteren neurologischen Begleitsymptomen einher. Augenmuskelparesen können auch im Rahmen einer Meningeosis carcinomatosa oder lymphomatosa auftreten (Kömpf 2006, Leigh und Zee 2015).

#### *Intrakavernöse Aneurysmen*

Intrakavernöse Aneurysmen werden anatomisch in einen vorderen und einen hinteren Abschnitt eingeteilt. Insgesamt betreffen ca. 1% aller Aneurysmen die A. carotis interna in ihrem

intrakavernösen Verlauf. Im vorderen Abschnitt ist vor allem der N. oculomotorius, der N. trochlearis sowie der N. opticus betroffen, im hinteren Abschnitt vor allem der N. abducens, der N. trochlearis sowie der N. ophthalmicus des N. trigeminus. Infolge einer venösen Stauung kann es in beiden Abschnitten zusätzlich zu einem Exophthalmus in Verbindung mit einer Rötung des Auges kommen (Kömpf 2006, Leigh und Zee 2015).

#### *A.-carotis-Sinus-cavernosus-Fistel*

Eine A.-carotis-Sinus-cavernosus-Fistel entsteht durch eine Blutung im intrakavernösen Abschnitt der A. carotis. In Abhängigkeit davon, ob das Blut direkt aus der A. carotis (High-flow) oder aus meningealen Ästen (Low-flow) der A. carotis stammt, werden High- und Low-flow-Fisteln unterschieden (Miller 2007). Bei der Ruptur des intrakavernösen Aneurysmas kommt es zur venösen Abflussstauung und somit zur Erweiterung retinaler, orbitaler und konjungtivaler Gefäße sowie zu einer funktionsbeeinträchtigenden Schwellung der äußeren Augenmuskeln. Ein pulsierender Exophthalmus ist typisch für die Erkrankung. Bei Low-flow-Fisteln können prinzipiell die gleichen Symptome auftreten, diese entwickeln sich allerdings schleicher als bei High-flow-Fisteln (Kömpf 2006, Leigh und Zee 2015). 50% der Fisteln werden in der Literatur als traumatisch bedingt beschrieben (Keltner et al. 1987).

#### *Tolosa-Hunt-Syndrom*

Das Tolosa-Hunt-Syndrom ist durch anhaltende retroorbitale Schmerzen in Verbindung mit einseitigen Paresen einzelner oder mehrerer okulomotorischer Hirnnerven gekennzeichnet (Bruyn und Hoes 1986, La Mantia et al. 2006). Von den okulomotorischen Hirnnerven ist der N. oculomotorius am häufigsten und der N. trochlearis am seltensten betroffen. Darüber hinaus ist eine Beteiligung weiterer Hirnnerven (z.B. N. trigeminus, N. opticus, N. facialis) möglich. Ursächlich ist eine unspezifische, granulomatöse Entzündung des Sinus cavernosus (Kömpf 2006, Leigh und Zee 2015).

#### *Autoimmun-entzündliche Polyneuropathien*

Sowohl eine CIDP als auch ein GBS können initial mit schmerzlosen Augenmuskelparesen beginnen (Kömpf 2006, Leigh und Zee 2015). Beim Miller-Fisher-Syndrom kommt es in einigen Fällen zu Ophthalmoparesen, Ataxien und Areflexien in unterschiedlichen Ausprägungen. Nach einem Beginn mit isolierten Augenmuskelparesen folgen die weiteren Symptome, hierbei sind fast immer anti-GQ1b-AK nachweisbar (Kömpf 2006, Leigh und Zee 2015).

### *Wernicke-Encephalopathie*

Eine Wernicke-Encephalopathie beginnt selten mit kombinierten Ophthalmoparesen; am häufigsten werden beidseitige Abduzensparesen beschrieben (Kömpf 2006, Leigh und Zee 2015).

## **1.6 Augenbewegungsstörungen bei neuromuskulären Übertragungsstörungen**

### *Myasthenia gravis*

Häufiges Erstsymptom der Patienten mit Myasthenia gravis sind Doppelbilder. Bei mehr als der Hälfte der Patienten beginnt die Erkrankung mit initial reversiblen Paresen der äußeren Augenmuskeln oder der Lidheber. Bestehen sie im Verlauf der Erkrankung länger, können sie auch dauerhaft vorhanden bleiben. Typisch ist eine belastungsabhängige Zunahme der Symptome. Etwa 80% der Patienten entwickeln eine generalisierte Myasthenie, bei der nach okulären Erstsymptomen zusätzlich andere Paresen der quergestreiften Skelettmuskulatur auftreten können. Bei ca. 10–20% der Patienten weiten sich die Symptome im Sinne einer okulären Myasthenie nicht aus (Conti-Fine et al. 2006, Engel 2009). Je nach Ausmaß der betroffenen Augenmuskeln sind die klinischen Ausprägungen verschieden. Ätiopathologisch handelt es sich um eine Autoimmunerkrankung mit Auto-AK u. a. gegen den Acetylcholinrezeptor der motorischen Endplatte (Kömpf 2006).

### *Lambert-Eaton-Syndrom*

Das Lambert-Eaton-Syndrom ist eine seltene Autoimmunerkrankung mit Auto-AK gegen spannungsabhängige Kalziumkanäle der präsynaptischen Membran der neuromuskulären Endplatte. Bei der Erkrankung kommen Augenmotilitätsstörungen seltener vor als bei der Myasthenia gravis; eine rein okuläre Manifestation ist eine Rarität. In 60% der Fälle tritt das Lambert-Eaton-Syndrom paraneoplastisch auf. In den meisten Fällen ist es mit einem kleinzelligen Bronchialkarzinom assoziiert, wobei das Lambert-Eaton-Syndrom den klinischen Symptomen der Tumorerkrankung vorausgehen kann (Voltz 2002, Sanders und Juel 2008).

### *Botulismus*

Das von dem anaeroben Bakterium *Clostridium botulinum* produzierte Botulinus-Toxin ist eine neurotrope Protease, die in der Präsynapse synaptische Proteine lysiert. Die Folge ist eine Inhibition der Ausschüttung von Acetylcholin aus der präsynaptischen Membran und damit der neuromuskulären Übertragung an der motorischen Endplatte. Daraus resultieren u. a. Lähmungen der quergestreiften Muskulatur, etwa im Bereich der äußeren Augenmuskeln (Kömpf 2006).

## 1.7 Myogene Augenbewegungsstörungen

### *Endokrine Orbitopathie*

Bei der endokrinen Orbitopathie handelt es sich um eine immunologische Entzündung des Orbitainhalts, die vor allem den M. rectus inferior und den M. rectus medialis betrifft. Dies führt neben unspezifischen entzündlichen Symptomen, einem Exophthalmus durch Zunahme intraorbitalen Gewebes und einer Optikusatrophie, zu einer verminderten Kontraktionskraft und Dehnungsfähigkeit des betroffenen Muskels. Im Verlauf der Erkrankung wird der betroffene Muskel fibrotisch umgebaut. Die endokrine Orbitopathie tritt autoimmunvermittelt auf und befällt sowohl orbitales Gewebe als auch Schilddrüsengewebe (Boulos und Hardy 2004).

### *Idiopathische okuläre Myositis*

Symptome der autoimmun vermittelten, idiopathischen okulären Myositis sind eine schmerzhaft Diplopie und äußere Entzündungszeichen. Die Erkrankung beginnt an einem geraden äußeren Augenmuskel und setzt die Kontraktionskraft sowie die Dehnungsfähigkeit des Muskels herab (Berkhoff et al. 1997).

### *Chronisch-progrediente externe Ophthalmoplegie (CPEO)*

Die CPEO gehört zu den hereditären mitochondrialen Erkrankungen. Die progrediente Einschränkung der Okulomotorik endet bei maximaler Ausprägung in einer Ophthalmoplegie. Die CPEO kann isoliert als Symptom bei verschiedenen Syndromen (z.B. Kearns-Sayre-Syndrom, Mitochondriale Enzephalomyopathie mit Laktatazidose und schlaganfallähnlichen Episoden (MELAS) Syndrom, Myoclonic Epilepsy with Ragged Red Fibers (MERRF) Syndrom) auftreten (Bau und Zierz 2005).

## 1.8 Musculus-obliquus-superior-Myokymie

Leitsymptom der Erkrankung sind kurze, intermittierende monookuläre vertikale Oszillopsien. Die äußerst seltene Erkrankung wurde bisher lediglich für den M. obliquus superior beschrieben. Die episodisch vermehrten Kontraktion des M. obliquus superior gehen mit kurz andauernden Phasen (10–30 Sekunden) rascher, kleinamplitudiger, rotatorischer Bewegungen des betroffenen Auges einher. Als Ursache gilt eine neurovaskuläre Kompression des N. trochlearis im Bereich seines Austritts aus dem Hirnstamm. Durch den Druck kommt es zu einer Entmarkung des Nerven und an der entstandenen Läsion zu spontanen Entladungen mit abnormen Erregungsübertragungen (Samii et al. 1998, Hashimoto et al. 2001, Yousry et al. 2002, Ehongo et al. 2003).

## **1.9 Okuläre Neuromyotonie**

Die okuläre Neuromyotonie ist eine seltene Augenbewegungsstörung, die alle äußeren Augenmuskeln betreffen kann. Die potenziell wiederholt auftretenden Phasen (20–30 pro Tag) von kurzfristigen Doppelbildern halten 30 Sekunden an. Es kommt zu Kontraktionen der äußeren Augenmuskeln mit einer verzögerten Entspannung, wobei eine Bewegungseinschränkung mit Schiefhalsstellung eintritt. Bislang wurden 40 Fälle beschrieben. Die genaue Ursache der Krankheit ist nicht bekannt (Lessell et al. 1986, Eggenberger 1999, Tilikete et al. 2000, Thömke und Gawehn 2006).

## **1.10 Weitere seltene Ursachen**

Zu den weiteren seltenen Ursachen zählen u.a. Komplikationen neurochirurgischer Operationen, Arteriitis temporalis, Panarteriitis nodosa, Lupus erythematoses, Sarkoidose, Syphilis, Borreliose, Herpes zoster, Meningitis, Enzephalitis, parasellärer Abszess, Sinusthrombosen, Morbus Hodgkin, Morbus Paget, Myelographie-Komplikationen, Augenmuskelmetastasen, arteriovenöse Malformationen, Mastoiditis und Skew Deviation (Kömpf 2006).

## 2 Zielstellung

Unter den erworbenen Augenbewegungsstörungen bilden die Mononeuropathien im Hirnnervenbereich eine bedeutsame Gruppe. Unter diesen Mononeuropathien bilden Patienten mit Fazialisparesen und solche mit okulomotorischen Paresen die größten Gruppen.

Patienten mit erworbenen Augenbewegungsstörungen sind aufgrund der Vielfalt der möglichen Ursachen (s.o.) eine diagnostische Herausforderung. Die auftretende Symptomatik liegt im Grenzbereich der Fachgebiete Neurologie und Ophthalmologie. Daher hat sich im Laufe der Zeit mit der Neuro-Ophthalmologie ein eigenes Fachgebiet entwickelt.

Diabetische und idiopathische okulomotorische Hirnnervenparesen sind die häufigsten Ursachen für akut erworbene Augenmotilitätsstörungen. Über andere Ursachen wird meist nur im Rahmen von Einzelfallberichten oder kleineren Fallserien berichtet. Zu der aus differenzialdiagnostischer Sicht wichtigen Liquordiagnostik dieser Mononeuropathien gibt es trotz der Häufigkeit des Vorkommens kaum Untersuchungen.

Das Ziel der vorliegenden Arbeit war die Untersuchung des Spektrums der Diagnosen der Patienten, die sich von Januar 2000 bis Juli 2012 an der Universitätsklinik der Martin-Luther-Universität Halle-Wittenberg mit einer erworbenen Augenbewegungsstörung vorgestellt haben. Ein weiterer Schwerpunkt war die Analyse der bei diesen Patienten erhobenen Liquordaten. Dabei sollte evaluiert werden, ob die Liquordaten in der Lage sind, die klinische Diagnosefindung zu unterstützen.

## **3 Material und Methodik**

### **3.1 Studienaufbau**

Für die vorliegende retrospektive Studie wurden die Daten der Patienten gesammelt, die im Zeitraum von Januar 2000 bis Juli 2012 an der Universitätsklinik der Martin-Luther-Universität Halle-Wittenberg mit dem Hauptsymptom einer erworbenen Augenbewegungsstörung diagnostiziert wurden. Dabei wurden die Akten von Patienten ausgewertet, die sich entweder selbst über die Notfallstation vorgestellt hatten oder in die Universitätsklinik überwiesen wurden. Die Daten wurden der Anamnese, den klinischen Befunden sowie den Befunden aus dem Zentrallabor, dem Liquorlabor, der Mikrobiologie sowie der Virologie entnommen.

### **3.2 Ein-/ Ausschlusskriterien**

Die Einschlusskriterien waren das Vorhandensein einer erworbenen Augenbewegungsstörung als Hauptsymptom unter der klinischen Verdachtsdiagnose einer Okulomotorius-, Abduzens- oder Trochlearisparese und das Vorliegen einer Patientenakte des Universitätsklinikums Halle (Saale) mit klinischen Daten und Laborparametern. Das Vorhandensein von Liquordaten war keine zwingende Vorbedingung für den Einschluss.

### **3.3 Demographische Daten**

Erhoben wurden das Alter (in Jahren) und das Geschlecht (w/m) der Patienten.

### **3.4 Klinische Befallsmuster**

Syndromal wurde die klinische Symptomatik (entsprechend einer Okulomotorius-, Abduzens-, Trochlearisparese) sowie die betroffene Seite erfasst, und zwar unabhängig davon, ob es sich schließlich tatsächlich um eine periphere Neuropathie oder Myopathie oder aber um eine Läsion im ZNS handelte. Das Vorliegen einer beidseitigen Augenmuskelparese wurde gesondert erfasst.

### **3.5 Diagnosen/ Ätiologie**

Erhoben wurde die zugrundeliegende Ursache der Augenmuskelparese, sofern diese fassbar war.

### **3.6 Saisonale Häufung**

Das Auftreten der Erstsymptome wurde nach der Jahreszeit erhoben:

- Frühling vom 20.03.–20.06.

- Sommer vom 21.06.–21.09.
- Herbst vom 22.09.–19.12.
- Winter vom 20.12.–19.03.

### 3.7 Zeitraum zwischen Symptombeginn und Liquorpunktion

Es wurde der Zeitraum zwischen Symptombeginn und Liquorpunktion in Tagen erhoben.

### 3.8 Liquorbefunde

**Gesamtprotein im Liquor:** Es wurde das Gesamtprotein des Liquorpunktates bestimmt, als Referenzwert gibt die deutsche Gesellschaft für Liquordiagnostik 200–500 mg/l im lumbalen Liquor an (Petereit et al. 2014).

**Liquorlaktat:** Es wurde das Liquorlaktat gemessen. Die von der deutschen Gesellschaft für Liquordiagnostik angegebenen Referenzwerte sind vom Alter des Patienten abhängig: Patienten 0,5–15 Jahre: 1,1–1,8 mmol/l, 16–50 Jahre 1,5–2,1 mmol/l, ab 51 Jahre: 1,7–2,6 mmol/l (Petereit et al. 2014).

**Liquor/Serum Albuminquotient und IgG-Quotient:** Die Albumin- und IgG-Konzentrationen im Liquor hängen von der Höhe der jeweiligen Serumkonzentrationen und der individuellen Blut-Liquor-Schrankenfunktion des Patienten ab. Daher ist für eine klinisch relevante Auswertung der Liquor/Serum-Quotient erforderlich (Petereit et al. 2014). Aus dem Albumin- und IgG-Quotienten wurde der Delpsch-Lichtblau-Quotient bestimmt. Der Grenzwert für den Albuminquotienten wurde mit  $7,4 \times 10^3$  angenommen. Der Grenzwert für den IgG-Quotienten hängt vom Albuminquotienten ab.

**Liquorspezifische oligoklonale Banden:** Die oligoklonalen Banden wurden mittels isoelektrischer Fokussierung bestimmt. Hierbei wurden zwei und mehr nicht im Serum nachweisbare Banden als Zeichen einer intrathekalen IgG-Synthese gewertet (Petereit et al. 2014).

**Zellzahl im Liquor:** Es wurde die Zellzahl im Liquor cerebrospinalis bestimmt. Die Referenzwerte der deutschen Gesellschaft für Liquordiagnostik und klinische Neurochemie von 2014 geben für Erwachsene für eine Lumbalpunktion 0–4 Megapartikel ( $10^6$  Partikel, Mpt) /l an (Petereit et al. 2014).

**Zytologie:** Neben der Erfassung der Zellzahl wurden die Zellen auch morphologisch beurteilt.



**HbA1c:** Es wurde der Anteil am HbA1c in Bezug auf das Gesamthämoglobin gemessen. Als Referenzwert wird 6,5% angegeben (Kerner und Brückel 2012).

### 3.9 Statistische Datenanalyse

Die Daten wurden zunächst pseudonymisiert erfasst. Dazu wurden eine Excel-Tabelle mit einer Code-Nummer für jeden Patienten und eine gesondert geführte Klarnamenliste mit den Codenummern erstellt. Nach vollständiger Datenerhebung wurden die Daten anonymisiert. Anschließend wurde die Klarnamenliste vernichtet.

Die Datenauswertung erfolgte mit der Statistiksoftware IBM SPSS 23. Die statistische Signifikanz wurde grundsätzlich anhand eines Signifikanzniveaus von 0,95 (2-seitig) ermittelt; Ergebnisse mit einem p-Wert  $< 0,05$  wurden somit als statistisch signifikant gewertet. Reine Signifikanztests wie der Chi<sup>2</sup>-Test für Kreuztabellen oder der T-Test wurden in der Regel um ein Maß der Zusammenhangsstärke ergänzt. Dies ist erforderlich, da die Signifikanz eines Testergebnisses sowohl von der Zusammenhangsstärke als auch von der Fallzahl abhängt. Bei den geringen Fallzahlen der vorliegenden Studie kann der kritische Prüfwert für die Signifikanz verfehlt werden, auch wenn durchaus ein inhaltlich relevanter Zusammenhang bzw. Unterschied gegeben ist. Die fehlende Signifikanz sagt aus, dass es aufgrund der geringen Fallzahl noch ein zu großes Risiko gibt, dass der beobachtete Effekt in der Stichprobe zufällig aufgetreten ist (Alpha-Fehler, Weiß 2008). Für Tabellen mit sehr kleinen Fallzahlen kam ergänzend zum Chi<sup>2</sup>-Test Fischers exakter Test zum Einsatz (Weiß 2008).

Übersicht der verwendeten statistischen Verfahren:

Chi<sup>2</sup>-Statistik für Kreuztabellen mit Phi/Cramers-V als Maß der Zusammenhangsstärke. Zur Kontrolle bei geringen Fallzahlen wurde Fisches exakter Test gerechnet.

Der T-Test für unabhängige Gruppen, 2-seitig; Zusammenhangsstärke: Eta. Eta ist das übliche Zusammenhangsmaß für die einfaktorielle ANOVA (Benninghaus 2005). Da die Pearson-Korrelation einer metrischen mit einer dichotomen Variablen identische Werte zu Eta liefert, kann für den T-Test alternativ zu Eta auch Pearsons r verwendet werden.

Der Mann-Whitney-U-Test als nichtparametrische Alternative zum T-Test (einige Messwerte erfüllten das Kriterium der Normalverteilung nicht, zur Vermeidung von Alpha-Fehlern wird zur Kontrolle zusätzlich ein nichtparametrischer Test gerechnet, (Weiß 2008);

Zusammenhangsstärke: Kendalls Tau-b Korrelation nach Pearson

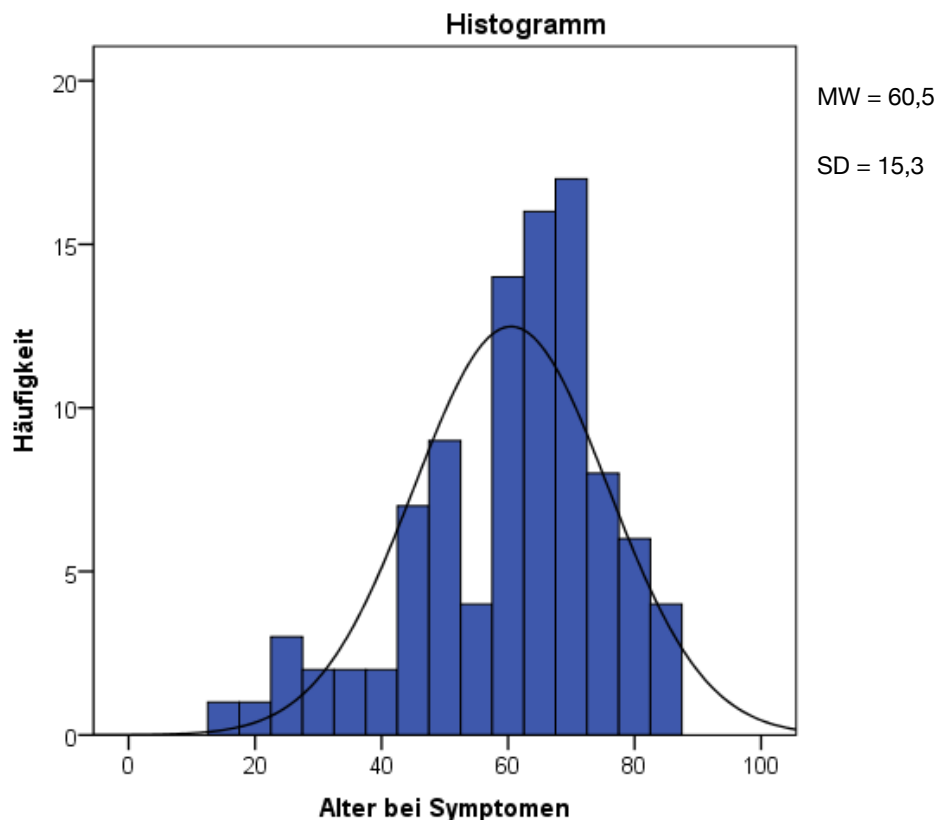
Kendalls Tau-b als nichtparametrische Alternative zur Pearson-Korrelation. Im Gegensatz zur Pearson-Korrelation und Spearmans Rangkorrelation arbeitet Kendalls Tau-b mit einem Ansatz, der auf Paarvergleichen beruht und unterschiedlich große Abstände zwischen Werten oder Rangplätzen ignoriert (Benninghaus 2005). Kendalls Tau-b liefert meist etwas geringe Werte als die Korrelationskoeffizienten von Pearson und Spearman.

## 4 Ergebnisse

### 4.1 Beschreibung der Stichprobe

In die Studie eingeschlossen wurden alle Patienten, die sich im Zeitraum von Januar 2000 bis Juli 2012 in der Neurologie der Universitätsklinik der Martin-Luther-Universität Halle-Wittenberg mit einer akut erworbenen Augenbewegungsstörung vorstellten und bei denen klinisch eine Abduzens-, Trochlearis- oder Okulomotoriusparese als Hauptsymptom diagnostiziert wurde. Von den 136 Patienten konnten 96 Patienten (70,6%) in die Auswertung eingeschlossen werden. 40 Patienten wurden von der Auswertung ausgeschlossen, da die Augenbewegungsstörung nicht das Haupt- sondern ein Nebensymptom darstellte. Bei 17 der 96 Patienten erfolgte keine Liquorpunktion; dies führte aber nicht zum Ausschluss.

Die Stichprobe bestand aus 41 Frauen (42,7%) und 55 Männern (57,3%). Der Mittelwert  $\pm$  Standardabweichung (MW  $\pm$  SD) des Alters lag bei Erstdiagnose bei  $60,5 \pm 15,3$  Jahren. Die Spannweite betrug 15–86 Jahre (s. Abb. 2).



**Abbildung 2:** Altersverteilung der gesamten Stichprobe (N=96)

## 4.2 Klinische Befallsmuster

In 41 Fällen (42,7%) war das linke Auge (38 ausschließlich) und in 58 Fällen (60,4%) das rechte Auge (55 ausschließlich) von der Augenmuskelparese betroffen. Drei Patienten (3,1%) wiesen eine Augenmuskelparese beider Augen auf. Es bestand kein signifikanter Seitenunterschied, weder in der Gesamtgruppe noch für die einzelnen Augenmuskelparesen.

64 Patienten (66,7%) wiesen eine Abduzensparese auf, wobei bei 42 Patienten (65,6%) das rechte und bei 22 Patienten (34,4%) das linke Auge betroffen war. Bei einem Patienten trat eine beidseitige Abduzensparese auf. Eine Trochlearisparese wurde bei 24 Patienten (25,0%) diagnostiziert. In zehn Fällen (41,7%) trat diese rechtsseitig auf, in 14 Fällen (58,3%) war die linke Seite betroffen. Eine beidseitige Parese kam nicht vor. Am seltensten wurde mit zwei Fällen (2,0%) eine Okulomotoriusparese diagnostiziert. Bei jeweils einem Patienten (33,0%) war ausschließlich das rechte bzw. das linke Auge betroffen, bei einem weiteren Patienten (33,0%) beide Augen.

Bei sechs Patienten (6,3%) wurde mehr als eine Augenmuskelparese diagnostiziert. Bei jeweils einem Patienten fand sich eine Abduzens- und Okulomotoriusparese des linken bzw. rechten Auges. Ein weiterer Patient wies eine Abduzens-, Okulomotorius- und eine Trochlearisparese des rechten Auges auf (vollständige einseitige Ophthalmoplegie). In einem Fall wurden eine Abduzensparese und eine Okulomotoriusparese beider Augen diagnostiziert.

## 4.3 Pathogenese

### 4.3.1 Idiopathische Genese

Bei 31 Patienten konnte trotz weiterführender Diagnostik keine Ursache für die Parese ermittelt werden, diese Patienten wurden der Gruppe der idiopathischen okulomotorischen Hirnnervenparesen zugeordnet. Die Patienten mit einer idiopathischen Ätiologie waren im Durchschnitt etwas jünger als die anderen Patienten (s. Tab. 2). Besonders deutlich war der Unterschied zur zweiten große Gruppe, den Patienten mit diabetischer Ätiologie. Der Unterschied zwischen diesen beiden Gruppen war signifikant ( $p < 0,05$ , T-Test, s. Tab. 1). Die Patienten mit ischämischen Augenmuskelparesen waren etwa so alt wie die Diabetiker. Die idiopathischen Augenmuskelparesen fielen hinsichtlich des Manifestationsalters aus dem Rahmen.

**Tabelle 1:** Alter der Patienten mit diabetischen und idiopathischen okulomotorischen Hirnnervenparesen

Der Unterschied zwischen den MW der Gruppen ist signifikant ( $p < 0,05$ , T-Test).

	Ursache	N	MW	SD	Standardfehler (SE) des MW
Alter	diabetische Genese	31	<b>67,7</b>	10,1	1,8
	idiopathische Genese	31	<b>57,1</b>	13,6	2,4

**Tabelle 2:** Alter der Patienten nach Ursache

Ursache	N	MW	SD	Min	Max
diabetische Genese	31	67,7	10,1	35	86
idiopathische Genese	31	57,1	13,6	15	81
mikroangiopathische Genese	6	67,7	13,3	45	84
Ponsinfarkt	4	62,5	16,3	46	78
transitorische Ischämie	4	68,3	5,2	61	72
entzündlich, bakteriell	3	34,0	15,7	23	52
entzündlich, viral	1	82,0	.	82	82
Multiple Sklerose	4	38,5	16,8	19	58
Borreliose	1	77,0	.	77	77
Varizella-Zoster-Virus Infektion	1	44,0	.	44	44
parainfektiose Genese	1	48,0	.	48	48
Meningeosis leucaemica	1	52,0	.	52	52
Meningeosis carcinomatosa	1	83,0	.	83	83
raumfordernder Prozess Fissura orbitals superior	1	60,0	.	60	60
traumatische Genese	2	55,0	11,3	47	63
Aneurysma	1	72,0	.	72	72
endokrine Orbitopathie	1	36,0	.	36	36
komplizierte Migräne mit prolongierter Aura	1	23,0	.	23	23
orbitale Myositis	1	65,0	.	65	65
<b>Insgesamt</b>	<b>96</b>	<b>60,5</b>	<b>15,3</b>	<b>15</b>	<b>86</b>

#### 4.3.2 *Diabetes mellitus*

Bei 31 Patienten war als Ursache der okulomotorischen Hirnnervenparese eine zugrundeliegende Erkrankung an Diabetes mellitus (s. Tab. 2). Bei zwei dieser Patienten wurde der Diabetes anlässlich der okulomotorischen Symptomatik erstmalig diagnostiziert. Eine diabetische Genese war damit genauso so häufig vertreten wie eine idiopathische Genese.

#### 4.3.3 *Vaskuläre Genese*

Bei 14 Patienten wurde eine vaskuläre Ursache der Augenmuskelparesen diagnostiziert (s. Tab. 2). Dazu zählten sechs Patienten mit einer mikroangiopathischen Genese. Die Diagnose erfolgte aufgrund eines Analogieschlusses, beispielsweise beim Vorliegen einer in der Magnetresonanztomografie (MRT) nachgewiesenen vaskulären Enzephalopathie, bekannter arterieller Hypertonie oder Dyslipidämie. Vier Patienten wiesen einen Ponsinfarkt auf, der morphologisch im MRT nachweisbar war. Bei weiteren vier Patienten wurde eine transitorische Hirnstammischämie als Ursache der auftretenden Doppelbilder angenommen. Hierfür sprachen die typische Anamnese mit einem plötzlichen Beginn der Symptome, das Vorliegen weiterer Hirnstammsymptome und die Rückbildung innerhalb von 24 Stunden bei unauffälliger MRT-Aufnahme des Schädels.

#### 4.3.4 *Entzündliche Genese*

Bei zehn Patienten lag eine entzündliche Ursache der Doppelbilder vor (s. Tab. 2). Dazu zählten vier Patienten mit einer Multiplen Sklerose, die durch eine Pleozytose, oligoklonale Banden und eine autochtone Ig-Synthese im Liquor sowie Demyelinisierungsherden im MRT charakterisiert war. Drei Patienten zeigten eine entzündliche bakterielle Meningitis mit unklarem Erreger. Im Liquor wurde eine Pleozytose, eine Gesamteiweißerhöhung sowie eine Laktaterhöhung bei erniedrigter Liquor-Glukose nachgewiesen. Ein Patient wies eine virale Meningitis bei unklarem Erreger auf. Im Liquorpunktat war die Zellzahl grenzwertig, es gab keine Hinweise für eine Schrankenstörung oder autochtone Ig-Synthese. Zytologisch wurden aktivierte Lymphozyten nachgewiesen. Bei einem weiteren Patienten konnte aufgrund eines erhöhten IgM-Titers eine Infektion mit dem Varizella-Zoster-Virus als Ursache der Augenmuskelparesen diagnostiziert werden. Bei einem Patienten wurde eine Neuroborreliose diagnostiziert. In der Liquordiagnostik fiel eine Schrankenstörung mit einer erhöhten Zellzahl, einem pathologischen Zellbild sowie einer ZNS-eigenen Synthese erregerspezifischer Borrelien-IgG-AK auf. Diese Befunde sprachen für ein fortgeschrittenes Stadium einer Neuroborreliose.

#### 4.3.5 *Tumoröse Genese*

Drei Patienten wiesen eine tumoröse Genese der Augenmuskelparese auf (s. Tab. 2). Bei einem Patienten war die Ursache der Okulomotorius- und Abduzensparese eine Affektion der Nerven durch einen raumfordernden und kontrastmittelaufnehmenden Prozess im Verlauf der Fissura orbitalis superior rechts bis hin zum Sinus cavernosus. Die Abduzensparese eines weiteren Patienten war aufgrund des MRT-Befundes des Schädels am ehesten auf eine Meningeosis carcinomatosa zurückzuführen, u. a. im Bereich des Clivus bei bekanntem ossär metastasiertem Mammakarzinom. Bei dem dritten Patienten wurde eine Meningeosis leucaemica bei bekanntem niedrigmalignem Non-Hodgkin-Lymphom der B-Zell-Reihe diagnostiziert.

#### 4.3.6 *Traumatische Genese*

Bei zwei Patienten lag der Augenmuskelparese eine traumatische Genese zugrunde (s. Tab. 2).

#### 4.3.7 *Humorale Genese*

Bei einem Patienten wurde als Ursache der Symptomatik eine endokrine Orbitopathie trotz Euthyreose diagnostiziert, da erhöhte Thyreoperoxidase-AK (Anti-TPO) und Thyreoglobulin-AK (Anti-TG) im Serum ermittelt wurden. Die TRAK-Werte (AK gegen Thyreotropin-(TSH)-Rezeptor) im Serum waren grenzwertig erhöht.

#### 4.3.8 *Ophthalmoplegische Migräne*

Bei einem Patienten wurde als Ursache seiner Kopfschmerzen mit Erbrechen ein erstmaliger Status migraenosus bei anamnestisch vorbekannter Migräne ohne Aura angenommen (s. Tab. 2). Die transiente Abduzensparese war mit einer ophthalmoplegischen Migräne mit prolongierter Aura vereinbar. Zum Ausschluss einer Subarachnoidalblutung und einer Sinusvenenthrombose wurde eine computertomografische-(CT)-Angiographie durchgeführt – mit unauffälligem Befund. Die weitere Diagnostik (Elektrophysiologie, Liquorpunktion, MRT) lehnte der Patient ab.

#### 4.3.9 *Myositis*

Ein Patient zeigte als Ursache der Doppelbilder eine isolierte Myositis des M. rectus lateralis des rechten Auges ohne Hinweise auf möglicherweise mit der orbitalen Myositis assoziierte Erkrankungen (s. Tab. 2).

#### 4.3.10 Aneurysma

Die Okulomotorius- und Abduzensparese eines weiteren Patienten war auf das linksseitige Carotis-Aneurysma im Sinus cavernosus (2,0 cm) zurückzuführen (s. Tab. 2).

#### 4.3.11 Parainfektöse Genese

Bei einem weiteren Patienten war die Ursache mutmaßlich eine parainfektöse Abduzensparese (s. Tab. 2). Hierfür sprachen die Klinik mit den Doppelbildern und die Magen-Darm-Infektion in der Anamnese. Die Verdachtsdiagnose eines bei der oben genannten klinischen Symptomatik differentialdiagnostisch denkbaren Miller-Fisher-Syndroms konnte nicht bestätigt werden.

### 4.4 Saisonale Häufung

Die Augenmuskelparesen traten im Winter gehäuft auf (s. Tab. 3). 32 Patienten (33,3%) bemerkten ihre Symptome erstmals im Zeitraum vom 20.12.-20.03. Im Sommer (21.06.-22.09.) traten 26 Augenmuskelparesen (27,1%) auf, im Frühling (20.03.-21.06.) und im Herbst (22.09.-20.12.) jeweils 19 (19,6%). Aufgrund der geringen Fallzahl ist der Unterschied in den Häufigkeiten nicht signifikant (eindimensionaler Chi<sup>2</sup>-Test mit p=0,18). Tabelle 3 zeigt die Häufigkeitsverteilung in den Gruppen der diabetischen und idiopathischen okulomotorischen Hirnnervenparesen.

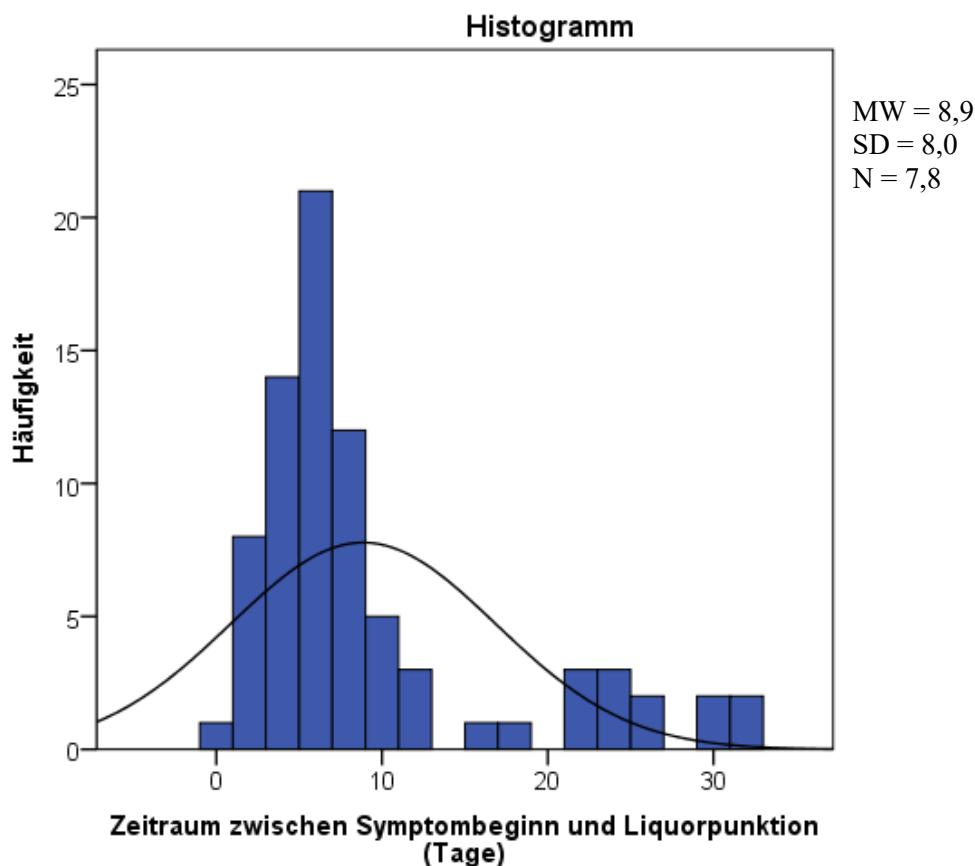
**Tabelle 3:** Häufigkeitsverteilung der Augenmuskelparesen in der gesamten Stichprobe und in den Gruppen mit diabetischer bzw. idiopathischer Genese

			Ursache		
			diabetische Genese	idiopathische Genese	gesamte Stichprobe
Saison	Frühling	Anzahl	8	6	19
	Sommer	Anzahl	7	11	26
	Herbst	Anzahl	3	7	19
	Winter	Anzahl	13	7	32
Gesamt		Anzahl	31	31	96



#### 4.5 Zeitraum zwischen Symptombeginn und Liquorpunktion

Der Zeitraum zwischen Symptombeginn und der anschließend durchgeführten Liquorpunktion wurde bei 78 Patienten bestimmt. Bei 18 Patienten wurde entweder keine Liquorpunktion durchgeführt (N=17) oder der Symptombeginn konnte aus den Akten nicht entnommen werden (N=1). Der Zeitraum bei den übrigen 78 Fällen lag zwischen 0 und 32 Tagen. Durchschnittlich betrug der Zeitraum  $8,9 \pm 8,0$  Tage. Der mit 6 Tagen etwas niedrigere Median deutet auf eine Konzentration der Fälle mit kurzem Abstand hin. Diese Verteilung ist in Abbildung 3 gut erkennbar.



**Abbildung 3:** Zeitraum zwischen Symptombeginn und Liquorpunktion (Tage)

#### 4.6 Liquorbefunde

##### 4.6.1 Gesamtprotein

Von den 79 ausgewerteten Liquorpunktionen wiesen zwei Proben ein Gesamtprotein unter 200 mg/l auf ( $162,0 \pm 17,0$  mg/l). 36 Proben lagen mit  $894,1 \pm 583,2$  mg/l über dem Referenzwert von 500 mg/l. Die restlichen 41 Proben befanden sich mit  $369,4 \pm 82,1$  mg/l im Referenzbereich von 200–500 mg/l (s. Tab. 4).

**Tabelle 4:** Gesamtprotein im Liquor eingeteilt nach dem Referenzbereich von 200–500 mg/l

Gesamtprotein mg/l	N	MW	SD
<200	2	162,0	17,0
200–500	41	369,4	82,1
>500	36	894,1	583,2
Insgesamt	79	603,3	478,4

Tabelle 5 zeigt einen Vergleich des Gesamtproteins im Liquor bei Patienten mit Zellzahlen über und unter 15 Mpt/l. Bei den fünf Patienten mit Zellzahlen >15 Mpt/l wurden im Durchschnitt deutlich erhöhte Gesamtprotein-Werte ( $1818,2 \pm 1134,5$  mg/l) gemessen. Die 72 Patienten mit Zellzahlen  $\leq 15$  Mpt/l zeigten im Durchschnitt ein Gesamtprotein von  $518,4 \pm 255,7$  mg/l.

**Tabelle 5:** Gesamtprotein bei Patienten mit Zellzahlen >15 Mpt/l und  $\leq 15$  Mpt/l

p<0,005, U-Test	Zellzahl dichotom	N	MW	SD	SE des MW
Gesamtprotein (mg/l)	$\leq 15$ Mpt/l	72	518,4	255,7	30,1
	>15 Mpt/l	5	1818,2	1134,5	507,4

Der MW-Unterschied ist statistisch signifikant ( $p=0,005$  / 2-seitig; Mann-Whitney-U-Test). Bei den Diagnosen der fünf Patienten mit Liquorzellzahlen >15 Mpt/l handelte es sich um eine bakterielle Meningitis (N=2), Meningeosis leucaemica (N=1), Multiple Sklerose (N=1) und um eine idiopathische Hirnnervenparese (N=1). Bei allen Patienten wurde eine Abduzensparese diagnostiziert.

Tabelle 6 zeigt das Gesamtprotein im Liquor der Patientengruppen mit diabetischer Genese, idiopathische Genese und mit sonstigen Ursachen der Hirnnervenparese. Zwischen den Patienten mit und ohne Diabetes gab es keinen signifikanten Unterschied bezüglich des Gesamtprotein-Niveaus. Patienten mit Diabetes zeigten tendenziell höhere Werte als Patienten mit idiopathischen okulomotorischen Hirnnervenparesen ( $p=0,076$ ; U-Test). Das Gesamtprotein im Liquor korrelierte bei den Patienten mit Diabetes mellitus nicht signifikant mit dem HbA1c-Wert (Kendall's Tau-b).

**Tabelle 6:** Gesamtprotein (mg/l) im Liquor in den Gruppen diabetische Genese, idiopathische Genese und sonstige Ursachen der okulomotorischen Hirnnervenparesen

Ursache	N	MW	SD	SE des MW
diabetische Genese	23	545,2	170,4	35,5
idiopathische Genese	30	505,9	306,3	55,9
sonstige Ursachen	26	766,9	733,1	143,8
Insgesamt	79	603,3	478,4	53,8

#### 4.6.2 Laktat

Die Liquorlaktat-Werte lagen überwiegend im Referenzbereich. Deutlich erhöhte Werte wurden bei Patienten mit bakterieller Meningitis gemessen, ein mäßig erhöhter Wert bei Patienten mit Meningeosis leucaemica (vgl. Tab. 7). Trotz der Lage im Normbereich wiesen Patienten mit Diabetes mellitus signifikant höhere Liquorlaktat-Werte auf als Patienten mit idiopathischen Hirnnervenparesen (Tab. 8;  $p < 0,0005$ , Fishers exakter Test).

**Tabelle 7:** Liquorlaktat (mmol/l) nach Ursache

Ursache	MW	N	SD	Min	Max
diabetische Genese	1,99	20	0,32	1,60	3,00
idiopathische Genese	1,68	29	0,29	1,20	2,47
mikroangiopathisch/ischämisch	1,63	8	0,19	1,41	1,93
entzündlich, bakteriell	6,67	3	2,34	4,00	8,32
entzündlich, viral	1,90	1	.	1,90	1,90
Multiple Sklerose	1,58	4	0,36	1,30	2,11
Borreliose	1,49	1	.	1,49	1,49
Varizella-Zoster-Virus Infektion	1,60	1	.	1,60	1,60
parainfektiose Genese	2,21	1	.	2,21	2,21
Meningeosis leucaemica	3,20	1	.	3,20	3,20
Meningeosis carcinomatosa	1,90	1	.	1,90	1,90
raumfordernder Prozess Fissura orbitalis superior	1,90	1	.	1,90	1,90
traumatische Genese	1,95	1	.	1,95	1,95
endokrine Orbitopathie	1,40	1	.	1,40	1,40
orbitale Myositis	1,30	1	.	1,30	1,30
<b>Insgesamt</b>	<b>1,98</b>	<b>74</b>	<b>1,10</b>	<b>1,20</b>	<b>8,32</b>

Patienten mit einer diabetischen Ursache der okulomotorischen Parese wiesen einen höheren durchschnittlichen Laktatwert im Liquor auf, als Patienten mit idiopathischen Hirnnervenparesen. Dieser Unterschied war signifikant ( $p=0,001$ ; s. Tab. 8).

**Tabelle 8:** Liquorlaktat-Werte (mmol/l) in den Gruppen diabetische und idiopathische Genese

	Ursache	MW	N	SD	SE des MW
Laktat (mmol/l)	diabetische Genese	1,99	20	0,32	0,07
	idiopathische Genese	1,68	29	0,29	0,05

Bei einer Einteilung der Liquorlaktat-Werte in Bezug zum Referenzbereich lagen bei diabetischen Paresen alle Proben im Referenzbereich (N=19) bzw. darüber (n=1). Bei den idiopathischen okulomotorischen Hirnnervenparesen befanden sich 15 Proben unter und 14 Proben im Referenzbereich. Die Liquorlaktat-Werte zwischen diabetischen und idiopathischen Paresen waren signifikant verschieden (Fisher exact Test,  $p=0,00039$ ).

**Tabelle 9:** Laktat in den Gruppen mit diabetischer und idiopathischer Hirnnervenparese

		Ursache		Gesamt
		diabetische Genese	idiopathische Genese	
Laktat	<Referenz	0	15	15
	Referenzbereich	19	14	33
	>Referenz	1	0	1
Gesamt		20	29	49

#### 4.6.3 Albuminquotient und IgG-Quotient

Von 79 lumbalpunktierten Patienten, bei denen der Delpech-Lichtblau-Quotient aus dem Albumin- und IgG-Quotienten bestimmt wurde, zeigte sich bei keinem Patienten eine autochthone IgG-Synthese.

#### 4.6.4 Oligoklonale Banden

Von den 79 Patienten mit Liquorpunktion zeigten sieben Patienten liquorspezifische oligoklonale Banden, die im Serum nicht nachweisbar waren. Bei diesen Patienten lagen folgende Diagnosen vor: bakterielle Meningitis (N=1), Meningeosis leucaemica (N=1), Multiple Sklerose (N=2), idiopathische Hirnnervenparese (N=2), zerebrale Mikroangiopathie (N=1).

#### 4.6.5 Zellzahl im Liquor

Bei den 77 Patienten, bei denen die Zellzahl im Liquor bestimmt wurden, zeigten 17 Patienten mit > 4 Mpt/l eine erhöhte Zellzahl (s. Tabelle. 10).

**Tabelle 10:** Leukozyten-Zellzahl im Liquor nach Referenzbereich

Klassifikation Zellzahl	N	MW	SD	Min	Max
im Referenzbereich	60	1,6	0,8	0,3	4
pathologisch	17	431,9	1554,0	5,0	6440
Insgesamt	77	96,6	735,3	0,3	6440

#### 4.6.6 Zytologie

Die Mehrzahl der Patienten wies normale (0–4 Mpt/l) oder allenfalls gering erhöhte Zellzahlen auf. 72 Patienten hatten Zellzahlen  $\leq 15$  Mpt/l ( $2,3 \pm 2,1$  Mpt/l; Tab. 11). Nur bei fünf Patienten lag die Zellzahl > 15 Mpt/l. Insgesamt war die Spannweite der Zellzahlen mit 24–6440 Mpt/l sehr groß (Extremwerte im Detail: 24 Mpt/l; 35 Mpt/l; 247 Mpt/l; 523 Mpt/l; 6440 Mpt/l).

**Tabelle 11:** Liquorleukozyten-Zellzahl (Mpt/l)

Zellzahl dichotom (Grenzwert 15)	N	MW	SD	Mini- mum	Maxi- mum
$\leq 15$ Mpt/l	72	2,3	2,1	0,3	11,3
> 15 Mpt/l	5	1453,8	2794,7	24,0	6440
Insgesamt	77	96,6	735,3	0,3	6440

Tabelle 12 listet die Zytologie der Liquorproben auf.

**Tabelle 12:** Einfluss der Zellzahlen auf die Zytologie

		Zellzahl dichotom (Grenzwert 15)		
		≤15 Mpt/l	> 15 Mpt/l	Insgesamt
Monozyten (%)	N	61	5	66
	<b>MW</b>	<b>25,4</b>	<b>7,6</b>	<b>24,0</b>
	SD	13,7	5,6	14,1
	Minimum	1	1	1
	Maximum	67	16	67
aktivierte Monozyten (%)	N	30	1	31
	<b>MW</b>	<b>7,2</b>	<b>2,0</b>	<b>7,1</b>
	SD	5,9	.	5,8
	Minimum	1	2	1
	Maximum	20	2	20
Lymphozyten (%)	N	61	5	66
	<b>MW</b>	<b>60,6</b>	<b>70,6</b>	<b>61,4</b>
	SD	16,7	32,1	18,1
	Minimum	22	17	17
	Maximum	91	99	99
neutrophile Granulozyten (%)	N	28	3	31
	<b>MW</b>	<b>9,0</b>	<b>28,0</b>	<b>10,9</b>
	SD	11,5	29,1	14,4
	Minimum	1	3	1
	Maximum	37	60	60

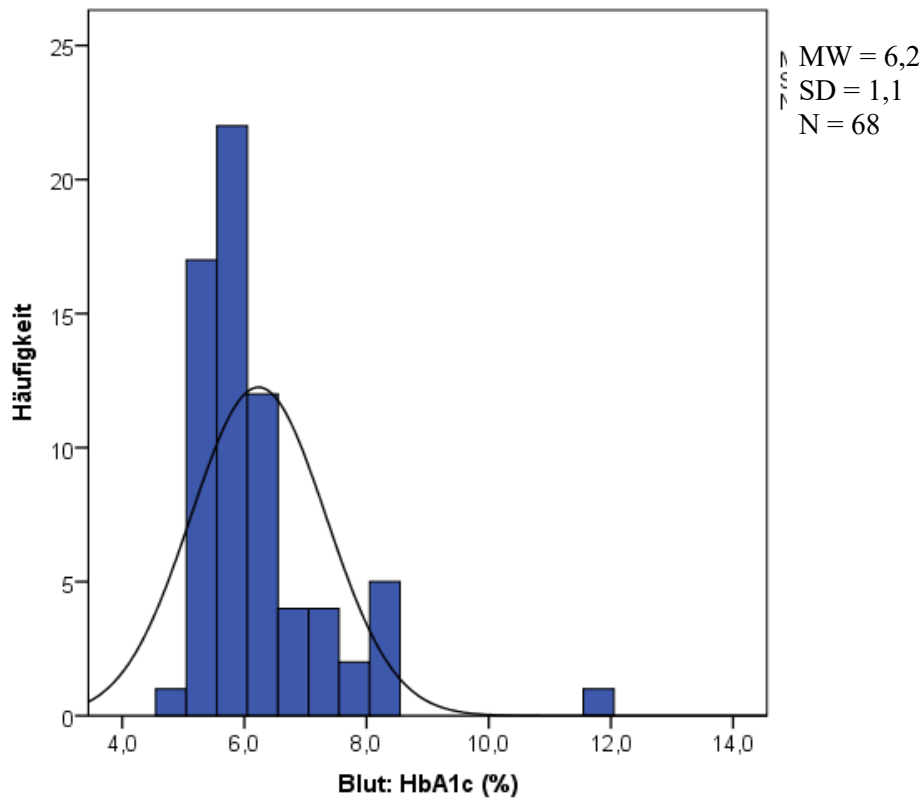
Bei diabetischen Hirnnervenparesen schienen die relativen Anteile an Monozyten bzw. aktivierten Monozyten an der Gesamtheit der Leukozyten etwas höher zu liegen als bei den idiopathischen okulomotorischen Hirnnervenparesen (s. Tab. 13). Diese Unterschiede waren bei kleinen Stichprobenumfängen nicht signifikant.

**Tabelle 13:** Vergleich der Liquor-Zytologie diabetische vs. idiopathische Hirnnervenparesen

		Ursache		
		diabetische Genese	idiopathische Genese	Insgesamt
Monozyten (%)	<b>MW</b>	<b>30,5</b>	<b>24,1</b>	<b>27,0</b>
	N	21	26	47
	SD	12,1	16,2	14,7
	Minimum	5	1	1
	Maximum	48	67	67
aktivierte Monozyten (%)	<b>MW</b>	<b>11,6</b>	<b>6,3</b>	<b>8,5</b>
	N	9	12	21
	SD	4,9	5,8	6,0
	Minimum	3	1	1
	Maximum	18	20	20
Lymphozyten (%)	<b>MW</b>	<b>56,2</b>	<b>60,8</b>	<b>58,7</b>
	N	21	25	46
	SD	17,0	17,6	17,3
	Minimum	36	23	23
	Maximum	91	90	91
neutrophile (%) Granulozyten	<b>MW</b>	<b>6,8</b>	<b>13,1</b>	<b>10,2</b>
	N	11	13	24
	SD	6,5	15,0	12,1
	Minimum	1	1	1
	Maximum	20	37	37

#### 4.6.7 HbA1c

Bei 68 Patienten wurde der HbA1c-Wert im Serum bestimmt. Er lag im Mittel bei  $6,2 \pm 1,1\%$  (s. Abb. 4).



**Abbildung 4:** HbA1c im Serum (N=68)

Bei der Darstellung wurden Patienten mit Diabetes mellitus eingeschlossen.

Patienten mit Diabetes mellitus wiesen signifikant höhere HbA1c-Werte auf als Patienten mit idiopathischen Hirnnervenläsionen (Mann-Whitney-U-Test  $p < 0,0001$ ; s. Tab. 14).

**Tabelle 14:** HbA1c im Serum bei Patienten mit diabetischen und idiopathischen Hirnnervenpareisen

	Ursache	MW	N	SD	SE
HbA1c (%)	diabetische Genese	7,15	24	1,38	0,28
	idiopathische Genese	5,65	20	0,45	0,10



## 5 Diskussion

Erworbene Augenbewegungsstörungen manifestieren sich in aller Regel mit einer Diplopie. Aufgrund der störenden Symptomatik konsultieren die betroffenen Patienten meist rasch einen Arzt. Die Vielzahl der möglichen Ursachen stellt bei der Diagnostik eine Herausforderung dar. Aufgrund einer potenziellen Bedrohung durch die für die Störung der Okulomotorik verantwortlichen Erkrankung werden neben der klinischen Untersuchung oft multiple bildgebende sowie laborchemische einschließlich liquoranalytische Verfahren durchgeführt, um zu einer Diagnose zu gelangen. In der vorliegenden retrospektiven Erhebung wurden neben klinischen Befunden die Ergebnisse der Liquordiagnostik bei 96 Patienten mit okulomotorischen Hirnnervenparesen bzw. verwandten Syndromen analysiert.

### 5.1 Vergleich der vorliegenden Daten mit Angaben aus der Literatur

Trotz der Häufigkeit erworbener Augenmotilitätsstörungen gibt es vergleichsweise wenige Arbeiten, die sich mit den zugrundeliegenden Hirnnervenparesen befassen. Bei klarer Symptomatik ist die diagnostische Zuordnung relativ einfach. Nicht selten sind die Symptome aber gering ausgeprägt, fluktuierend oder mit anderen Symptomen verbunden, wodurch die diagnostische Zuordnung erschwert wird. Bei einer retrospektiven Untersuchung sind diagnostische Irrtümer nicht völlig ausgeschlossen. Wenn beispielsweise bei einem Patienten eine vaskuläre Ursache bei zerebraler Mikroangiopathie als Ursache der Augenmotilitätsstörung angenommen wurde und beim selben Patienten liquorspezifische oligoklonale Banden gefunden wurden, erscheint es denkbar, dass es sich um eine Multiple Sklerose gehandelt hat (vgl. Ergebnisteil, oligoklonale Banden). Alternativ können oligoklonale Banden bei einer klaren peripheren Parese eines okulomotorischen Hirnnervs ein Zufallsbefund sein. Eine okuläre Myositis oder eine endokrine Orbitopathie (je ein Fall in der vorliegenden Erhebung) können die gleiche klinische Symptomatik hervorrufen wie eine Parese eines okulomotorischen Hirnnervs. Die Diagnosen im Rahmen der vorliegenden Arbeit wurden unverändert den Arztbriefen entnommen. Insgesamt ist davon auszugehen, dass fehlerhafte diagnostische Zuordnungen die Ergebnisse der vorliegenden Arbeit kaum verfälscht haben.

#### 5.1.1 Demographische Daten

Insgesamt wurden 96 Patienten in die vorliegende Studie eingeschlossen, darunter 41 Frauen (42,7%) und 55 Männer (57,3%). Diese Verteilung entspricht annähernd dem Verhältnis in einer nepalesischen Studie von Adhikari et al. (2013) mit 838 Patienten (59,5% männlich, und 40,4% weiblich). Auch in einer koreanischen Studie waren mit 59,6% Männer häufiger betroffen (Park

et al. 2008). Im Gegensatz dazu waren in der Studie von Tiffin et al. (1996) mit 53,3% weibliche Patienten mit Augenmuskelparesen in der Überzahl.

Der Altersmittelwert der vorliegenden Studie lag mit 60,5 Jahren deutlich über dem der nepalesischen (37 Jahre; (Adhikari et al. 2013) bzw. koreanischen Studie (48 Jahre; (Park et al. 2008) und näher am Altersmittelwert einer schottischen Untersuchung (62,5 Jahre; (Tiffin et al. 1996). Möglicherweise führen in Mitteleuropa andere Ursachen zu einer Augenmuskelparese als in Asien. In der vorliegenden Stichprobe wurde daher das Patientenalter in den Subgruppen mit unterschiedlicher Pathogenese der Augenmuskelparese analysiert. Patienten mit Diabetes mellitus waren signifikant älter (67,7 Jahre, N=31) als Patienten mit idiopathischer okulomotorischer Hirnnervenparese (57,1 Jahre, N=31;  $p<0,05$ ). Die Inzidenz von Mikroangiopathien nehmen mit zunehmendem Alter und in Abhängigkeit von vaskulären Risikofaktoren wie Diabetes mellitus zu. Das relativ hohe Alter in der Subgruppe mit diabetischen Paresen überrascht daher nicht. Bei der Analyse des saisonalen Auftretens der okulomotorischen Paresen fällt auf, dass diabetische Hirnnervenparesen im Winter gehäuft auftraten (N=13, 42%, s. Tab. 3). Aufgrund der geringen Gruppengröße waren die saisonalen Unterschiede jedoch statistisch nicht signifikant. Das vermehrte Auftreten der diabetischen bzw. mikroangiopathisch bedingten okulomotorischen Paresen im Winter geht mit der gut belegten Zunahme an Herzinfarkten zu dieser Jahreszeit einher (Gibelin 2015). Herzinfarkte gelten ebenfalls als vaskuläre oder mikrovaskuläre Erkrankungen. Als mögliche Ursachen für die Zunahme vaskulärer Komplikationen kommen eine Abnahme der protektiven körperlichen Aktivität in der kalten Jahreszeit (Lakka et al. 1994, Sacco et al. 1998) oder ein Mangel an Vitamin D, der als Risikofaktor für vaskuläre Ereignisse diskutiert wird (Dziedzic et al. 2017), in Frage.

Das jüngere Alter der Patienten mit idiopathischen okulomotorischen Hirnnervenparesen deutet potentiell auf eine von der Mikroangiopathie abweichenden Pathogenese hin. Bei idiopathischen Hirnnervenparesen (z.B. Fazialisparese) wird u.a. ein viraler Befall des betroffenen Nerven diskutiert (Tankéré und Bernat 2009). Virale Erkrankungen treten oft saisonal gehäuft auf. In der vorliegenden Untersuchung kamen idiopathische Hirnnervenparesen im Sommer am häufigsten vor (N=11, 35,5%, s. Tab. 3). Die saisonalen Unterschiede erreichten bei geringer Gruppengrößen keine statistische Signifikanz. Ein saisonales Maximum im Sommer ist aber möglicherweise mit einer viralen Pathogenese vereinbar, wie sie für die idiopathische periphere Fazialisparese diskutiert wird.

### *5.1.2 Klinische Befallsmuster*

In der vorliegenden Untersuchung betraf die Augenmuskelparese in 55 Fällen (57,3%) das rechte Auge, in 38 Fällen (39,6%) das linke Auge und in drei Fällen (3,1%) beide Augen. In der Studie

von Adhikari et al. (2013) waren in 422 Fällen das linke Auge (50,35%), in 323 Fällen das rechte Auge (38,54%) sowie in 93 Fällen beide Augen (11,09%) betroffen. Auch bei Tiffin et al. (1996) war das linke Auge häufiger erkrankt als das rechte Auge (52,6% vs. 40,6%). Eine beidseitige Augenmuskelparese betraf 7,2% der Fälle. Bei Park et al. (2008) waren beide Augen gleich häufig betroffen (rechtes Auge 48,1%, linkes Auge 47,6%, beide Augen 4,4%). Betrachtet man die Fälle dieser Studien gemeinsam, ist das rechte Auge mit 41,7% (544 Fälle) seltener betroffen als das linke mit 49,3% (644 Fälle). In 8,9% (117 Fälle) der Fälle sind beide Augen erkrankt.

In der vorliegenden Studie war die Abduzensparese (64 Patienten, 66,7%) die häufigste Ophthalmoparese. Die Studien von (Rucker 1958, Rucker 1966, Tiffin et al. 1996, Adhikari et al. 2013) kamen zum gleichen Ergebniss (s. Tab. 15).

**Tabelle 15:** Vergleich der relativen Häufigkeit der Paresen okulomotorischer Hirnnerven verschiedener Studien

Hirnnerv	Adhikari et al. (2013)	Richards et al. (1992)	Rucker (1958)	Rucker (1966)	Tiffin et al. (1996)	Park et al. (2008)	vorliegende Studie
III	27,4%	41,7%	33,5%	27,4%	17%	23,3%	2,0%
IV	13,7%	6,1%	6,7%	8,4%	21%	22,3%	25,0%
VI	54,6%	40,0%	40,9%	51,5%	57%	52,4%	66,7%
<b>Multipel</b>	4,2%	13,1%	18,9%	12,7%	5%	1,9%	6,3%

Am zweithäufigsten lag in der vorliegenden Stichprobe eine Trochlearisparese (24 Fälle, 25,0% der Fälle) vor. In den Studien von Adhikari et al. (2013) und Park et al. (2008) war dieser Hirnnerv mit 13,7% bzw. 33,3% dagegen am seltensten betroffen.

Eine Okulomotoriusparese war in der vorliegenden Studie mit zwei Fällen (2%) anders als in den von Adhikari et al. (2013) und Park et al. (2008) mit 27,4% und 23,30% eine Ausnahme.

Mehr als eine Augenmuskelparese lag in der vorliegenden Studie bei sechs Fällen (6,3%) vor. Adhikari et al. (2013) bzw. Park et al. (2008) beobachteten bei 4,2% bzw. 1,9% der Patienten multiple Augenmuskelparesen.

### 5.1.3 Diagnosen

Das Spektrum der möglichen Ursachen bei Augenmuskelparesen ist deutlich umfangreicher als bei Fazialis paresen (s.u.). Dies liegt nicht zuletzt an der Anatomie der okulomotorischen Hirnnerven (vgl. Einleitung). In der vorliegenden Studie machten den größten Teil der

Augenmuskelparesen die idiopathischen und diabetischen Paresen mit jeweils 31 Patienten (32,3%) aus. Bei 14 Patienten (14,6%) wurde eine vaskuläre Ursache der Augenmuskelparese diagnostiziert. Bei zehn Patienten (10,4%) führte eine entzündliche Genese zu Doppelbildern. Drei Patienten wiesen eine tumoröse Genese auf (3,1%), zwei eine traumatische Genese (2,1%).

**Tabelle 16:** Ursachen für okulomotorische Paresen – Vergleich der vorliegenden Studie mit der Studie von Adhikari et al. (2013)

	<b>Adhikari et al. (2013)</b>	<b>vorliegende Studie</b>
idiopathisch	48,7 %	32,3 %
traumatisch	16,5 %	2,1 %
vaskulär	11,6 %	14,6 %
diabetisch	3,9 %	32,3 %

Tabelle 16 zeigt deutlich, dass mikroangiopathische Ursachen in der vorliegenden Studie ein größeres Gewicht haben als in der nepalesischen Stichprobe (Adhikari et al. 2013), was möglicherweise auf Unterschiede bei den Ernährungsgewohnheiten und beim Lebensstil zurückgeführt werden kann.

Derzeit existieren nur wenige Studien zu dieser Thematik (s. Tab. 17). In der von Adhikari et al. (2013) durchgeführten nepalesischen Studie waren idiopathische Augenmuskelparesen (48,7%) am häufigsten, gefolgt von traumatischen Augenmuskelparesen (16,5%). Eine arterielle Hypertonie bzw. ein Diabetes mellitus wurde in 11,6% bzw. 3,9% der Fälle beobachtet. 3,1% der Patienten wiesen sowohl eine arterielle Hypertonie als auch einen Diabetes mellitus auf (Adhikari et al. 2013).

**Tabelle 17:** Ursachen okulomotorischer Störungen – Vergleich der vorliegenden Studie mit der Studie von Adhikari et al. (2013)

Anzahl der Fälle in der vorliegenden Studie in Klammern

Ursachen	N. trochlearis		N. abducens	
	Adhikari et al. (2013)	vorliegende Studie	Adhikari et al. (2013)	vorliegende Studie
idiopathisch	52,2 %	44,0% (11)	51,5 %	28,8% (21)
diabetisch	-	16,0% (4)	-	37,0% (27)
vaskulär	4,3 %	24,0% (6)	20,7 %	9,6% (7)
Tumor	5,2 %	-	4,4 %	2,7% (2)
Trauma	26,1 %	4,0% (1)	19,2 %	2,7% (2)
Aneurysma	7,0 %	-	2,8 %	1,4% (1)
Andere	5,2 %	12,0% (3)	1,3 %	17,8% (13)

Ursachen	N. okulomotorius		Multiple Hirnnervenparesen	
	Adhikari et al. (2013)	vorliegende Studie	Adhikari et al. (2013)	vorliegende Studie
idiopathisch	45,7 %	-	20,0 %	16,7 % (1)
diabetisch	-	33,3% (2)	-	16,7 % (1)
vaskulär	19,6 %	16,7% (1)	20,0 %	-
Tumor	3,5 %	16,7% (1)	14,3 %	16,7 % (1)
Trauma	26,1 %	-	28,6 %	16,7% (1)
Aneurysma	4,8 %	16,7% (1)	2,9 %	16,7% (1)
Andere	0,4 %	16,7% (1)	14,3 %	16,7% (1)

## 5.2 Ursachen erworbener Augenmuskelparesen

Ein großer Anteil der Augenmuskelparesen in der vorliegenden Studie war mikrovaskulär bedingt. Diese Einschätzung stützt sich indirekt auf dem Vorliegen kardiovaskulärer Risikofaktoren und dem gleichzeitigen Ausschluss anderer Ursachen (Rush und Younge 1981, Richards et al. 1992). Pathophysiologisch wird ein Infarkt der okulomotorischen Hirnnerven nach deren Austritt aus dem Hirnstamm durch eine Mikroangiopathie der Vasa nervorum angenommen (Thömke 2008). Die meisten Fälle sind diabetisch-mikroangiopathisch bedingt. In der

vorliegenden Arbeit betraf diese Konstellation 31 von 96 Patienten. Ätiopathologisch beruhen diabetische Hirnnervenpareesen auf Mikroangiopathien (Zochodne und Malik 2014). Allerdings ist bei der diabetischen Plexusneuropathie aus bioptischen Befunden auch eine inflammatorische Komponente belegt (Massie et al. 2012). Im Rahmen der vorliegenden Studie wiesen Patienten mit Diabetes mellitus erwartungsgemäß signifikant höhere HbA1c-Werte auf als z.B. Patienten mit idiopathischen okulomotorischen Hirnnervenläsionen. Allerdings waren die HbA1c-Werte für Patienten mit Diabetes mellitus mit  $7,15 \pm 1,4\%$  nicht erhöht. Die Nationale Versorgungsleitlinie zum Typ 2 Diabetes gibt einen HbA1c-Zielkorridor zur Vermeidung von Langzeitkomplikationen von 6,5–7,5% an ((BÄK) et al. 2013). Eine strenge und weniger strenge Blutglukosekontrolle beeinflussen die Manifestation einer diabetischen Neuropathie in einem ähnlichen Ausmaß (Rodríguez-Gutiérrez und Montori 2016). Belegt ist aber, dass Diabetes mellitus ein starkes Risiko für die Entwicklung einer Polyneuropathie darstellt (Hanewinkel et al. 2016). Über den Einfluss der Diabeteseinstellung und des HbA1c-Wertes auf okulomotorische Hirnnervenpareesen liegen derzeit keine Daten vor.

In der vorliegenden Arbeit traten sechs nicht-diabetische und nicht-inflammatorische mutmaßlich mikroangiopathische Hirnnervenpareesen auf. Für diese Diagnose sprachen entsprechende Risikofaktoren (Alter, arterielle Hypertonie) und zerebrale parenchymatöse Veränderungen in der CT- oder MRT-Bildgebung. Zu Mikroangiopathien an menschlichen Nerven gibt es derzeit kaum histologische Befunde. Ein wesentlicher Risikofaktor für die Entstehung von Mikroangiopathien jenseits von Diabetes mellitus ist die arterielle Hypertonie. Spontan hypertensive Ratten entwickeln eine Polyneuropathie, die sich bioptisch am N. suralis als axonale Neuropathie dünn myelinisierter Fasern und als demyelinisierende Neuropathie kaliberstärkerer Fasern charakterisieren lässt (Sanada et al. 2012).

In 31 Fällen war die okulomotorische Hirnnervenparese in der vorliegenden Stichprobe idiopathisch bedingt. Analog zur häufigeren Fazialisparese (Tankéré und Bernat 2009) wird u.a. ein viraler Befall der betroffenen Nerven diskutiert. Für diese Annahme gibt es bislang allerdings nur anekdotische Belege. In diesem Kontext wurden folgende Viren als Auslöser diskutiert: Epstein-Barr Virus (Ishibashi et al. 1998, Erben et al. 2008, Malclès et al. 2015), Varizella-Zoster-Virus (Hon et al. 2005, Karmon und Gadoth 2005, Farooqui et al. 2009), Masern-Viren (Çaksen et al. 2002), Enterovirus 71 (Tsou et al. 2008), Echo-Viren (Hertenstein et al. 1976), Hepatitis E Virus (Yadav et al. 2002), Dengue-Virus (Donnio et al. 2010, Biswas und Pal 2014), Chikungunya-Virus (Benzekri et al. 2016). Bei einem Patienten in der vorliegenden Studie wurde eine virale Pathogenese ohne Erregernachweis als plausibel angenommen.

Nicht selten kommt es bei Hirnstammprozessen (z.B. Hirnstamminfarkte, Multiple Sklerose) zu einem mit peripheren okulomotorischen Hirnnervenschädigungen vergleichbaren klinischen

Bild. In der vorliegenden Arbeit führten Hirnstamminfarkte bei vier Patienten zu akuten Augenbewegungsstörungen. Die Infarkte waren im Pons lokalisiert und manifestierten sich als Abduzens- (N=2) oder Trochlearisparese (N=2). Bei den vier Patienten mit Multipler Sklerose lagen ebenfalls Abduzens- (N=3) sowie Trochlearisparese (N=1) vor. Die vier Fällen mit transitorischer Ischämie traten mit Trochlearis- (N=2), Abduzens- (N=1) oder Okulomotoriusparese (N=1) in Erscheinung.

Augenmuskelparesen können weiterhin als Folge einer traumatischen Schädigung im gesamten Verlauf der okulomotorischen Hirnnerven auftreten. In der vorliegenden Stichprobe betraf dies zwei Patienten (jeweils N=1 beidseitige Abduzens- und einseitige Trochlearisparese). Generell können große Gewalteinwirkungen zu Augenmuskelparesen mit zusätzlichen neurologischen Symptomen führen. Selten ist eine isolierte Okulomotoriusparese das einzige Symptom eines Schädel-Hirn-Traumas (Balcer et al. 1996). Gelegentlich ist der Ort der Schädigung nach traumatischen Augenmuskelparesen nicht lokalisierbar (Levy et al. 2005).

Augenmuskelparesen z.B. im Rahmen von Hirnbasisaneurysmen entstehen durch die Ruptur oder Größenzunahme und der daraus resultierenden Kompression der Nerven (Thömke 2008). Dabei wird insbesondere der N. oculomotorius durch ein Aneurysma der A. communicans posterior im Bereich des Circulus Willisii komprimiert (Brigui et al. 2014). In der vorliegenden Stichprobe war bei einem von 96 Patienten ein solches Aneurysma Ursache einer linksseitigen Abduzens- und Okulomotoriusparese. Neben Aneurysmen kommen auch andere Gefäßektasien als Ursache einer okulomotorischen Hirnnervenschädigung in Betracht. Dazu zählt u.a. die ektatische Erweiterung der A. basilaris (Megadolichobasilaris) (Moschner et al. 1997, Tilikete et al. 2000, Hashimoto et al. 2001).

Auch meist supratentoriell lokalisierte Tumoren können Augenmuskelparesen verursachen. Die okulomotorischen Hirnnerven werden dabei entweder direkt oder sekundär durch intrakranielle Druckerhöhung geschädigt. Augenmuskelparesen treten auch im Rahmen einer Meningeosis carcinomatosa oder lymphomatosa auf (Thömke 2008). In der vorliegenden Stichprobe zeigten drei Patienten Neoplasien. Jeweils ein Patient mit linksseitiger Abduzensparese wies eine leukämische bzw. karzinomatöse Meningeosis auf. Bei einem weiteren Patienten bestand eine Raumforderung im Bereich der Fissura orbitalis superior, die mit einer Abduzens- und Okulomotoriusparese des rechten Auges in Erscheinung trat.

Paresen aller okulomotorischen Hirnnerven sowie des ersten Trigeminusastes können weiterhin Begleitsymptom einer ophthalmoplegischen Migräne sein (Thömke 2008). In der vorliegenden Arbeit war dies bei einem Patienten mit Abduzensparese der Fall.

Eine weitere Ursache einer Augenmuskelparese ist unter Umständen eine endokrine Orbitopathie. Dieser Autoimmunprozess mit Beteiligung von Schilddrüsengewebe und orbitalem Gewebe führt

zu fibrotischen Veränderungen der äußeren Augenmuskeln und nachfolgend zu einer Augenmuskelparese (Boulos und Hardy 2004, Thömke 2008). In der vorliegenden Stichprobe wurde bei einem Patienten mit einer Abduzensparese eine endokrine Orbitopathie diagnostiziert.

Bei einem weiteren Patienten wurde eine Lyme-Borreliose als Ursache der beidseitigen Abducens- und Okulomotoriusparese identifiziert. Lyme-Borreliosen treten auch als Ursache für periphere Fazialisparesen in Erscheinung (Spencer und Irving 2016). Als Ursache okulomotorischer Hirnnervenparesen wurde die Borreliose bisher nur vereinzelt beschrieben (Savas et al. 1997, Lastra et al. 2002, Sharma und Biswas 2010, Drenckhahn et al. 2016). Dabei können auch mehrere okulomotorische Hirnnerven betroffen sein (Lell et al. 2003).

In drei Fällen trat die okulomotorische Hirnnervenparese im Rahmen einer bakteriellen Meningitis auf. Der Erreger konnte in keinem Fall nachgewiesen werden. Einzelfallstudien fanden neben tuberkulösen Meningitiden, Cryptokokken-Meningitiden und Lyme-Borreliosen folgende Erreger: Streptokokken (Murakami 1999, Steppberger et al. 2001), Meningokokken (Chiu et al. 1995, Iarosh 1996), Fusobacterium necroforum (Spitzer et al. 2003), Listerien (Swartz et al. 1991, Shaffer et al. 1998).

Weitere seltene Ursachen für die Augenmotilitätsstörung waren in der vorliegenden Untersuchung eine Multiple Sklerose (N=4), Borreliose, okuläre Myositis und eine parainfektöse Parese (jeweils N=1), die als Abduzensparese symptomatisch wurde. Andere seltene Ursachen von Augenbewegungsstörungen (vgl. Einleitung) traten nicht auf.

### **5.3 Liquordaten**

#### *5.3.1 Zeitintervall zwischen Symptombeginn und Liquorpunktion*

Für die Liquorbefunde kann u.a. das Zeitintervall zwischen Symptombeginn und Liquorpunktion eine Rolle spielen. Die meisten Patienten wurden innerhalb von zwölf Tagen nach Symptombeginn punktiert (vgl. Abbildung 3 im Ergebnisteil). 14 von 78 Patienten wurden erst verzögert zwischen 13 und 32 Tagen nach Symptombeginn punktiert. Zu den verzögert punktierten Patienten zählten Patienten mit diabetischer Parese (N=3), idiopathischer Parese (n=4) und sieben Patienten mit diversen Ursachen für die Augenmotilitätsstörung (vgl. Tabelle 18).



**Tabelle 18:** Ursache der Hirnnervenparesen bei den Patienten mit 13–32 Tagen zwischen Symptombeginn und Liquorpunktion

	Häufigkeit
diabetische Genese	3
idiopathische Genese	4
entzündlich, bakteriell	1
ischämische Genese	1
Borreliose	1
endokrine Orbitopathie	1
orbitale Myositis	1
Multiple Sklerose	1
parainfektiose Genese	1
<b>Gesamt</b>	<b>14</b>

Die Diagnosen (z.B. endokrine Orbitopathie, okuläre Myositis, Multiple Sklerose) legen nahe, dass eine verzögerte Liquorpunktion in den Fällen erfolgte, wenn sich die Symptome schmerzlos oder weniger akut entwickelten. Eine verzögerte Liquorpunktion kann aber auch auf eine Indolenz des Patienten oder auf private Faktoren (z.B. Urlaubsreisen) zurückzuführen sein. Für den Vergleich der Liquordaten (z. B. diabetische vs. idiopathische okulomotorische Hirnnervenparese) sollte der etwa gleich große und eher geringe Anteil verzögert vorgenommener Punktionen keine große Bedeutung haben.

### 5.3.2 Vergleich der Liquorbefunde

In der vorliegenden Studie zeigten 42 Liquorproben einen „Normalbefund“ (53,2%) und 37 Liquorproben einen „pathologischen Befund“ (46,8%). Bei 17 Patienten war auf eine Liquorpunktion verzichtet worden. Bei den Patienten mit einer idiopathischen Augenmuskelparese war der Liquorbefund in 19 Fällen normal (61,3%) und in elf Fällen (35,5%) pathologisch. In einem Fall erfolgte keine Punktion. Bei Augenmuskelparesen mit entzündlichen Ursachen erwies sich der Liquorbefund naturgemäß als pathologisch und war durch erhöhte Leukozytenzahlen gekennzeichnet. Eine Ausnahme bildete ein Patient mit Varizella-Zoster-Virus Infektion, bei dem die Diagnose aufgrund eines erhöhten IgM-Titers im Serum (bei normalen Liquorparametern) gestellt wurde.

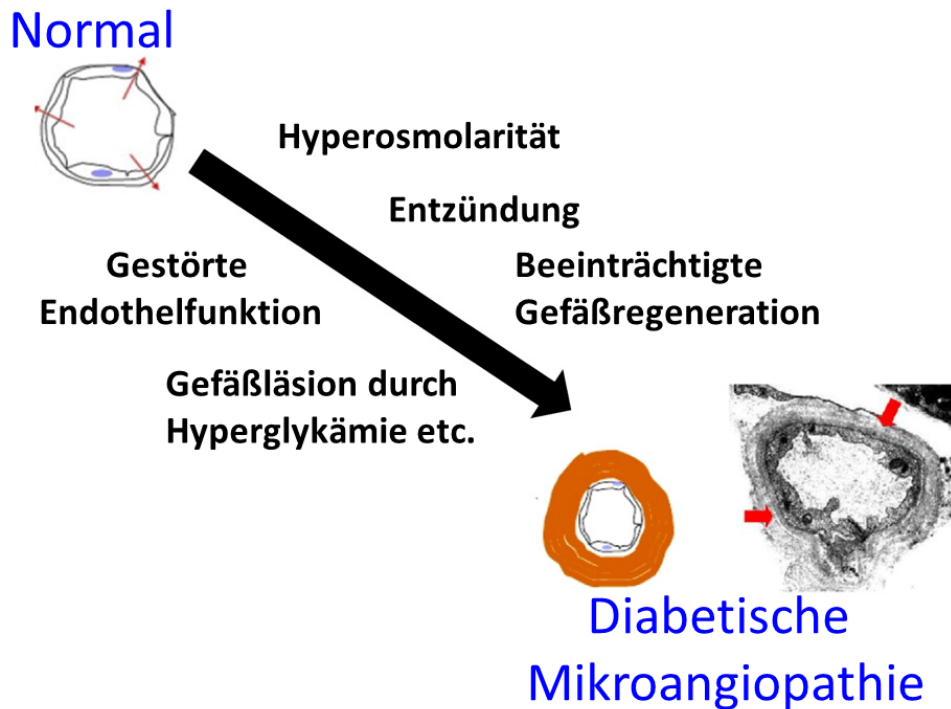
In der Gruppe der diabetischen Augenmuskelparesen waren zwölf Liquorpunktionen (38,7%) pathologisch; elf Liquorpunktionen zeigten einen Normalbefund (35,5 %). Bei acht Patienten war keine Punktion durchgeführt worden.

Erstaunlicherweise liegen kaum Studien mit Liquordaten bei Patienten mit Augenmuskelparesen vor. Zum Vergleich wird daher auf eine größere Stichprobe (N=265) mit peripherer Fazialisparese zurückgegriffen, bei denen Liquordaten erhoben wurden (Kohler et al. 1999). Abnormale Liquorbefunde zeigten 11% der 230 Patienten mit idiopathischer Fazialisparese, 60% der 17 Patienten mit einem Ramsay-Hunt-Syndrom (Pleozytose), 25% der acht Patienten mit einer Lyme-Borreliose, 100% der acht Patienten mit einer HIV-Infektion, sowie zwei weitere Patienten (Sarkoidose und Herpes simplex). Insgesamt wiesen 80% der 265 Patienten unauffällige und 20% pathologische Liquorbefunde auf. Anders als bei den idiopathischen Fazialisparese waren die Liquorbefunde bei Patienten mit nicht-idiopathischer peripherer Fazialisparese mehrheitlich pathologisch (66%) (Kohler et al. 1999). Einschränkend muss jedoch hinzugefügt werden, dass die Autoren die Art der Pathologie (z.B. Zellzahlerhöhung, autochthone Ig-Synthese, oligoklonale Banden, Erregernachweis) nicht spezifiziert haben. Darüber hinaus wurden Auffälligkeiten bei der zytologischen Untersuchung nicht aufgeführt.

#### *Gesamtprotein im Liquor*

Die Liquorgesamtprotein-Werte in der vorliegenden Studie lagen überwiegend im normalen oder leicht bis mäßig erhöhten Bereich. Patienten mit Diabetes mellitus zeigten tendenziell höhere Werte ( $545,2 \pm 170,4$  mg/l; N=23) als Patienten mit idiopathischer Hirnnervenparese ( $505,9 \pm 306,3$  mg/l; N=30;  $p=0,076$ ). Eine Korrelation zum HbA1c lag bei den Diabetespatienten – möglicherweise aufgrund des geringen Stichprobenumfangs – nicht vor. Der Einfluss von Diabetes mellitus auf die Entwicklung von Mikroangiopathien ist gut (vgl. Abbildung 5; (Madonna et al. 2017)). Mikroangiopathien gehen mit einer gesteigerten Gefäßpermeabilität einher (Ejaz et al. 2008). Diese könnte zu den erhöhten Gesamtprotein-Werten im Liquor bei diabetischen Patienten beigetragen haben. Bislang fehlen aber Daten zu einem solchen Zusammenhang in der Literatur.

Bei den fünf Patienten mit Zellzahlen  $>15$  Mpt/l wurden signifikant höhere Gesamtprotein-Werte gemessen als bei den 72 Patienten mit Zellzahlen  $< 15$  Mpt/l ( $1818,2$  mg/l vs.  $518,4$  mg/l;  $p<0,005$ ). Die deutlich erhöhten Gesamtprotein-Werte bei erhöhter Zellzahl gehen auf die Diagnosen von drei der fünf Patienten zurück (bakterielle Meningitis (N=2), Meningeosis leucaemica (N=1)). Bei den beiden anderen Patienten wurden eine Multiple Sklerose und eine idiopathische Hirnnervenparese diagnostiziert.



**Abbildung 5:** Beim Diabetes mellitus auftretende Einflussfaktoren für die Entstehung von Mikroangiopathien (modifiziert nach Madonna et al. 2017)

### *Laktat*

Das Liquorlaktat entsteht über den Embden-Meyerhof Stoffwechselweg aus Glukose. Ein starker Anstieg wird bei bakteriellen Prozessen gefunden (vgl. Tabelle 7). Auch bei Neoplasien können erhöhte Laktat-Werte auftreten. In der vorliegenden Arbeit war das Liquorlaktat bei einem Patienten mit Meningeosis leucaemica mit 3,2 mmol/l erhöht (Grenzwert 2,6 mmol/l).

Bei Patienten mit Diabetes mellitus traten signifikant höhere Laktat-Werte im Liquor (als bei Patienten mit idiopathischen Hirnnervenpareesen ( $1,99 \pm 0,32$  mmol/l vs.  $1,68 \pm 0,29$  mmol/l;  $p < 0,002$ ). Bei Diabetes mellitus führen die erhöhten Blutglukosekonzentrationen verzögert auch zu erhöhten Liquorglukose-Werten (Tschabitscher et al. 1967). Daraus resultiert eine positive Relation zwischen Liquorglukose- und Liquorlaktat-Werten bei Patienten mit Diabetes mellitus (Yao et al. 1989).

### *Oligoklonale Banden*

Liquorspezifische oligoklonale Banden traten in der vorliegenden Stichprobe in sieben von 46 Proben auf. Dieser diagnostisch wichtige Befund ist in der Regel mit einem entzündlichen oder seltener neoplastischen Prozess assoziiert (Multiple Sklerose (N=2), bakterielle Meningitis (N=1) Meningeosis leucaemica (N=1)). Ob es sich bei den positiv auf oligoklonale Banden getesteten

Patienten mit idiopathischer Hirnnervenparese (N=2) oder zerebraler Mikroangiopathie (N=1) um einen zufälligen Nebenbefund handelte, oder ob die Diagnose fehlerhaft war, lässt sich retrospektiv nicht sicher beantworten.

Bei den oligoklonalen Banden handelt es sich um von expandierenden B-Zellklonen produzierte Igs. Sie treten bei viralen oder bakteriellen Infektionen oder bei autoimmun entzündlichen Erkrankungen (z.B. Multiple Sklerose) auf. Diagnostisch wertvoll sind liquorspezifische oligoklonale Banden, da sie eine von einer vaskulären Pathogenese abweichende Krankheitsentstehung implizieren. Der relativ hohe Anteil an positiven Proben legt nahe, dass eine Liquordiagnostik bei Patienten mit akut erworbenen Augenmotilitätsstörungen abgesehen von Fällen mit eindeutig chronisch-vaskulärer Pathogenese stets veranlasst werden sollte.

### *Zytologie*

Bei Erkrankungen im oder in der Umgebung des ZNS ist eine bioptische Klärung der Diagnose die Ausnahme. Die Liquorzytologie bietet aber die Möglichkeit, Informationen über den Krankheitsprozess zu gewinnen. Die Höhe der Leukozytenzahlen und die Zusammensetzung der Zellpopulation können zur Diagnose eines entzündlichen oder neoplastischen Prozesses beitragen. Die Liquorzytologie ist daher bei den meisten Erkrankungen mit einer akut erworbenen Augenbewegungsstörung potentiell von Bedeutung. In der vorliegenden Stichprobe zeigten viele Patienten mit diabetischen bzw. idiopathischen okulomotorischen Hirnnervenparesen eine erhöhte Anzahl von Monozyten, aktivierte Monozyten bzw. Monozyten mit Lipophagozytose (vgl. Tabelle 13). Bei der Lipophagozytose handelt es sich um einen pathologischen Befund. Bei diabetischen Paresen war der relative Anteil an Monozyten bzw. aktivierten Monozyten an der Gesamtheit der Zellen tendenziell höher als bei den idiopathischen Paresen. Bei kleinem Stichprobenumfang waren diese Unterschiede aber nicht signifikant.

Welche Mechanismen sind für die Monozytenaktivierung im Rahmen der okulomotorischen Hirnnervenparesen verantwortlich? Fujioka et al. (1999) hoben die Bedeutung des Monocyte Chemoattractant Proteins 1 (MCP-1) im Rahmen der Pathogenese experimenteller autoimmuner Neuropathien (EAN, Tiermodell für eine akute GBS) hervor. Bei GBS und CIDP ist die Expression einer Vielzahl von Zytokinen und Chemokinen verändert (Sivieri et al. 1997, Press et al. 2003, Sainaghi et al. 2010). Der Cyclo-Oxygenase 2 Spiegel ist im Liquor von Patienten mit GBS im Vergleich zu Patienten mit vaskulitischen Polyneuropathien erhöht (Hu et al. 2003). Allerdings spielen autoimmune Neuropathien für die Pathogenese okulomotorischer Hirnnervenparesen eine untergeordnete Rolle. Im Rahmen der vorliegenden Stichprobe war kein Patient betroffen. Allerdings kam es auch bei Patienten mit diabetischer Neuropathie im Rahmen der Manifestation eines Charcot-Fußsyndroms zu einer vermehrten Expression von Zytokinen

bzw. Chemokinen (Pasquier et al. 2017). Daher liegt nahe, dass bei mikroangiopathisch bedingten Neuropathien okulomotorischer Hirnnerven Zytokine oder Chemokine zur Monozyten-Aktivierung beitragen. Der Nachweis von aktivierten Monozyten und Makrophagen ist insbesondere beim Vorliegen einer Lipophagozytose als Abräumreaktion zu werten.

Vergleichsbefunde zur Liquorzytologie bei erworbenen okulomotorischen Hirnnervenpareesen sind in der Literatur nicht zu finden. Die Bedeutung dieser Befunde für eventuell nicht-autoimmun-entzündliche Hirnnervenpareesen ist nicht beurteilbar. Im Rahmen der vorliegenden Studie traten im Liquor von fünf Patienten mit Augenmuskelparesen vereinzelt auch Erythro- oder Hämosiderophagen auf (diabetische Parese (N=4), atypische bakterielle Meningitis (N=1)). Der Nachweis von Erythro- bzw. Hämosiderophagen im Liquor von Patienten mit Augenmuskelparesen bei Diabetes erscheint interessant. Möglicherweise ist die mikroangiopathische Gefäßläsion mit einer Gefäßruptur und anschließender Abräumreaktion einhergegangen. Bei den wenigen Patienten mit hohen Zellzahlen handelte es sich um eine heterogene Gruppe (Neuroborreliose (N=1), Varizella-Zoster-Virus-Befall (N=1), Meningeosis carcinomatosa (N=3)).

## 6 Zusammenfassung

### *Klinische Befunde*

Im Zeitraum von Januar 2000 bis Juli 2012 wurden in der Klinik für Neurologie der Martin-Luther-Universität Halle (Saale) 96 Patienten (41 weiblich, 55 männlich; Alter  $60,5 \pm 15,3$  Jahre, Spanne 15–86 Jahre) mit erworbenen Paresen der okulomotorischen Hirnnerven oder verwandten Syndromen diagnostiziert und behandelt. Eine Abduzensparese wurde bei 64 Patienten diagnostiziert, eine Trochlearisparese bei 24 Patienten und eine Okulomotoriusparese bei zwei Patienten. In sechs Fällen war mehr als ein okulomotorischer Hirnnerv betroffen. In je 31 Fällen war die okulomotorische Hirnnervenparese diabetisch bzw. idiopathisch bedingt, in sechs Fällen mikroangiopathisch ohne Diabetes, in acht Fällen durch eine zerebrale Ischämie (jeweils  $N=4$  transitorisches Hirnstammsyndrom und Ponsinfarkt) und in vier Fällen durch einen Schub bei Multipler Sklerose mit Hirnstamm-Beteiligung. Andere Ursachen waren seltener (entzündlich bakteriell ( $N=4$ , davon  $N=1$  Neuroborreliose), entzündlich viral ( $N=2$ ), parainfektios ( $N=1$ ), orbitale Myositis ( $N=1$ ), traumatisch ( $N=2$ ), Meningeosis neoplastica ( $N=2$ ), Raumforderung der Fissura orbitalis superior ( $N=1$ ), Carotis-Aneurysma im Sinus cavernosus ( $N=1$ ), endokrine Orbitopathie ( $N=1$ ), ophthalmoplegische Migräne mit prolongierter Symptomatik ( $N=1$ )).

Patienten mit diabetischer okulomotorischer Parese waren signifikant älter als Patienten mit idiopathischer Parese ( $67,7 \pm 10,1$  Jahre vs.  $57,1 \pm 13,6$  Jahre,  $p < 0,05$ ). Der Altersunterschied legt bei den idiopathischen Paresen eine nicht mikroangiopathisch bedingte Pathogenese (z.B. virale Pathogenese) nahe. Diabetische Paresen manifestierten sich eher im Winter, idiopathische eher im Sommer (Unterschied nicht signifikant).

### *Liquorchemische Befunde*

Das Gesamtprotein im Liquor lag überwiegend im normalen oder gering erhöhten Bereich. Deutlich erhöhte Werte wurden bei wenigen Patienten mit bakteriell entzündlichen oder neoplastischen Prozessen gemessen. Allerdings zeigten Patienten mit diabetischen Paresen tendenziell höhere Liquorprotein-Werte als Patienten mit idiopathischen Paresen ( $p=0,076$ ). Erhöhte Liquorprotein-Werte sind aufgrund der bekannten Gefäßpathologie bei Diabetes mellitus plausibel.

Die Liquorlaktat-Werte lagen mit Ausnahme bei den Patienten mit bakteriell-entzündlichen Prozessen oder Neoplasien überwiegend im normalen oder marginal erhöhten Bereich. Patienten mit Diabetes mellitus zeigten im Vergleich zu Patienten mit idiopathischen Paresen signifikant höhere Liquorlaktat-Werte ( $1,99 \pm 0,32$  mmol/l vs.  $1,68 \pm 0,29$  mmol/l;  $p < 0,0005$ ).

Im Liquor von sieben Patienten fanden sich liquorspezifische oligoklonale Ig-Banden (bakterielle Meningitis (N=1), Meningeosis leucaemica (N=1), Multiple Sklerose (N=2), idiopathische Hirnnervenparese (N=2), zerebrale Mikroangiopathie (N=1)). Oligoklonale Banden sprechen für einen humoral-entzündlichen Prozess und stellen daher für die Diagnostik okulomotorischer Hirnnervenparesen einen wichtigen Befund dar.

#### *Liquorzytologische Befunde*

Mit Ausnahme der Patienten mit bakteriellen, viralen oder autoimmun-entzündlichen Erkrankungen zeigten die Patienten des Studienkollektivs normale Anzahlen an Liquorleukozyten. Häufig traten aber aktivierte Monozyten auf. Der Anteil an aktivierten Monozyten war bei Patienten mit diabetischen Paresen höher als bei Patienten mit idiopathischen Paresen ( $11,6 \pm 4,9\%$  vs.  $6,3 \pm 5,8\%$ ). Bei den aktivierten Monozyten wurde häufig eine Lipophagozytose gefunden, in einigen Fällen auch eine Erythrophagozytose. Die Befunde wurden als Zeichen einer Abräumreaktion im Rahmen des neuropathischen Prozesses gewertet.

## 7 Literaturverzeichnis

- (BÄK) Br, (KBV) KrB, (AWMF) AdWMF (2013, April 2014). "Nationale VersorgungsLeitlinie Therapie des Typ-2-Diabetes - Langfassung." Version 3. Retrieved 20.01., 2018, from [http://www.versorgungsleitlinien.de/themen/diabetes2/dm2\\_therapie](http://www.versorgungsleitlinien.de/themen/diabetes2/dm2_therapie).
- Adhikari S, Optom B, Bhaktapur NNP, Shrestha GS, Optom M, Sharma AK (2013) Clinical Profile of Extraocular Muscle Palsy: A Retrospective Study. *Opom & Vis Perform* 1:198 - 200.
- Balcer LJ, Galetta SL, Bagley LJ, Pakola SJ (1996) Localization of traumatic oculomotor nerve palsy to the midbrain exit site by magnetic resonance imaging. *Am J Ophthalmol* 122:437-439.
- Bau V, Zierz S (2005) Update on chronic progressive external ophthalmoplegia. *Strabismus* 13:133-142.
- Benninghaus H: Deskriptive Statistik: Eine Einführung für Sozialwissenschaftler. Springer Verlag, Wiesbaden, 2005.
- Benzekri R, Hage R, Merle H (2016) Third cranial nerve palsy in the setting of Chikungunya virus infection. *Am J Trop Med Hyg* 95:180-181.
- Berkhoff M, Sturzenegger M, Schroth G, Hess CW (1997) Okuläre Myositis. *Nervenarzt* 68:792-800.
- Biswas NM, Pal S (2014) Oculomotor nerve palsy in dengue encephalitis-a rare presentation. *Indian J Med Res* 140:793.
- Boulos PR, Hardy I (2004) Thyroid-associated orbitopathy: a clinicopathologic and therapeutic review. *Curr Opin Ophthalmol* 15:389-400.
- Brigui M, Chauvet D, Clarençon F, Degos V, Sourour N-A, Nouet A, Clémenceau S, Boch A-L, Bernat A-L, Di Maria F (2014) Recovery from oculomotor nerve palsy due to posterior communicating artery aneurysms: results after clipping versus coiling in a single-center series. *Acta Neurochir* 156:879-884.
- Bruyn G, Hoes M: The Tolosa-Hunt syndrome. In: Vinken P, Bruyn G and Klawans H (eds.): *Handbook of clinical neurology*. Elsevier, Amsterdam, New York, 1986, pp. 291-307.
- Çaksen H, Acar N, Odabaş D, Çakin C, Tuncer O, Ataş B (2002) Isolated left oculomotor nerve palsy following measles. *J Child Neurol* 17:784-785.
- Chiu C-H, Lin T-Y, Huang Y-C (1995) Cranial nerve palsies and cerebral infarction in a young infant with meningococcal meningitis. *Scand J Infect Dis Suppl* 27:75-76.
- Conti-Fine BM, Milani M, Kaminski HJ (2006) Myasthenia gravis: past, present, and future. *J Clin Invest* 116:2843.
- Donaghy M, Earl C (1985) Ocular palsy preceding chronic relapsing polyneuropathy by several weeks. *Ann Neurol* 17:49-50.
- Donnio A, Béral L, Olindo S, Cabie A, Merle H (2010) Dengue, a new etiology in oculomotor paralysis. *Can J Ophthalmol* 45:183-184.



- Drenckhahn A, Spors B, Knierim E (2016) Acute isolated partial oculomotor nerve palsy due to Lyme neuroborreliosis in a 5 year old girl. *Eur J Paediatr Neurol* 20:977-979.
- Dziedzic EA, Gąsior JS, Pawłowski M, Dąbrowski M (2017) Association of Vitamin D Deficiency and Degree of Coronary Artery Disease in Cardiac Patients with Type 2 Diabetes. *J Diabetes Res* 2017.
- Eggenberger ER (1999) Ocular neuromyotonia: report of 2 cases, review of the literature and pathophysiologic hypothesis. *Neuro-Ophthalmology* 21:249-254.
- Ehongo A, Abi F, Neugroschl C, Cordonnier M (2003) Superior oblique myokymia secondary to neurovascular compression. *Bull Soc Belge Ophtalmol*:79-83.
- Ejaz S, Chekarova I, Ejaz A, Sohail A, Lim CW (2008) Importance of pericytes and mechanisms of pericyte loss during diabetic retinopathy. *Diabetes Obes Metab* 10:53-63.
- Engel A: Myasthenia gravis. In: Lang F (eds.): *Encyclopedia of Molecular Mechanisms of Disease*. Springer, Berlin, Heidelberg, 2009, pp. 1393-1395.
- Erben Y, Gonzalez HC, Steinmetz H, Ziemann U (2008) Isolated neuritis of the oculomotor nerve in infectious mononucleosis. *Nervenarzt* 79:462-464.
- Farooqui AA, Tahir M, Jaiswal A, Usmani N, Sinha S (2009) Oculomotor Palsy Following Varicella in an Immunocompetent Adult. Authors' reply. *South Med J* 102:445-445.
- Feinberg AS, Newman NJ (1999) Schwannoma in patients with isolated unilateral trochlear nerve palsy. *Am J Ophthalmol* 127:183-188.
- Gibelin P (2015) Do weather and seasons influence our heart? *Presse Med* 44:821-827.
- Hanewinkel R, van Oijen M, Ikram MA, van Doorn PA (2016) The epidemiology and risk factors of chronic polyneuropathy. *Eur J Epidemiol* 31:5-20.
- Hashimoto M, Ohtsuka K, Hoyt WF (2001) Vascular compression as a cause of superior oblique myokymia disclosed by thin-slice magnetic resonance imaging. *Am J Ophthalmol* 131:676-677.
- Hertenstein JR, Sarnat HB, O'Connor DM (1976) Acute unilateral oculomotor palsy associated with echo 9 viral infection. *J Pediatr* 89:79-81.
- Hon C, Au W, Cheng V (2005) Ophthalmic zoster sine herpete presenting as oculomotor palsy after marrow transplantation for acute myeloid leukemia. *Haematologica* 90:EIM04-EIM04.
- Hu W, Mathey E, Hartung H-P, Kieseier BC (2003) Cyclo-oxygenases and prostaglandins in acute inflammatory demyelination of the peripheral nerve. *Neurology* 61:1774-1779.
- Iarosh O (1996) Oculomotor disorders in the clinical picture of bacterial meningoenzephalitis. *Lik Sprava*:136-141.
- Ichikawa H, Kamiya Y, Susuki K, Suzuki M, Yuki N, Kawamura M (2002) Unilateral oculomotor nerve palsy associated with anti-GQ1b IgG antibody. *Neurology* 59:957-958.
- Ishibashi A, Sueyoshi K, You M, Yokokura Y (1998) MR findings in isolated oculomotor nerve palsy associated with infectious mononucleosis caused by Epstein-Barr virus infection. *J Comput Assist Tomogr* 22:995-997.

- Karmon Y, Gadoth N (2005) Delayed oculomotor nerve palsy after bilateral cervical zoster in an immunocompetent patient. *Neurology* 65:170-170.
- Kaufmann H, Steffen H: *Strabismus*. 4. Aufl. Thieme, Stuttgart, 2004.
- Keltner JL, Satterfield D, Dublin AB, Lee BC (1987) Dural and carotid cavernous sinus fistulas: diagnosis, management, and complications. *Ophthalmology* 94:1585-1600.
- Kennard C, Leigh R (2011) Infranuclear ocular motor disorders. *Neuro-Ophthalmology* 102:281-310.
- Kerner W, Brückel J (2012). "Diabetologie und Stoffwechsel - Supplement Praxisempfehlungen der Deutschen Diabetes Gesellschaft." Retrieved 20.01., 2018, from [http://www.deutsche-diabetes-gesellschaft.de/fileadmin/Redakteur/Leitlinien/Praxisleitlinien/2012/DuS\\_S2-12\\_Praxisempfehlungen\\_Kerner-Brueckel\\_S84-87.pdf](http://www.deutsche-diabetes-gesellschaft.de/fileadmin/Redakteur/Leitlinien/Praxisleitlinien/2012/DuS_S2-12_Praxisempfehlungen_Kerner-Brueckel_S84-87.pdf).
- Kohler A, Chofflon M, Sztajzel R, Magistris MR (1999) Cerebrospinal fluid in acute peripheral facial palsy. *J Neurol* 246:165-169.
- Kömpf D: *Erkrankung der Hirnnerven*. 1. Aufl. Thieme, Stuttgart - New York, 2006, S. 60-116.
- La Mantia L, Curone M, Rapoport A, Bussone G (2006) Tolosa–Hunt syndrome: critical literature review based on IHS 2004 criteria. *Cephalalgia* 26:772-781.
- Lakka TA, Venalainen JM, Rauramaa R, Salonen R, Tuomilehto J, Salonen JT (1994) Relation of leisure-time physical activity and cardiorespiratory fitness to the risk of acute myocardial infarction in men. *N Engl J Med* 330:1549-1554.
- Lastra B, Riaño I, Fernández P, González E (2002) Neuro-ophthamologic manifestations as unusual presentation of Lyme disease. *Med Clin* 119:396-396.
- Leigh RJ, Zee DS: *The neurology of eye movements*. 4. Aufl. Oxford University Press, New York, 2015.
- Lell M, Schmid A, Stemper B, Maihöfner C, Heckmann J, Tomandl B (2003) Simultaneous involvement of third and sixth cranial nerve in a patient with Lyme disease. *Neuroradiology* 45:85-87.
- Lessell S, Lessell IM, Rizzo JF (1986) Ocular neuromyotonia after radiation therapy. *Am J Ophthalmol* 102:766-770.
- Levy RL, Geist CE, Miller NR (2005) Isolated oculomotor palsy following minor head trauma. *Neurology* 65:169-169.
- Madonna R, Balistreri CR, Geng Y-J, De Caterina R (2017) Diabetic microangiopathy: Pathogenetic insights and novel therapeutic approaches. *Vascul Pharmacol*.
- Malclès A, Ronsin S, Agard E, Abouaf L, Tilikete C, Vighetto A, Biotti D (2015) Isolated oculomotor nerve palsy revealing infectious mononucleosis. *Acta Ophthalmol* 93.
- Massie R, Mauermann ML, Staff NP, Amrami KK, Mandrekar JN, Dyck PJ, Klein CJ, Dyck PJB (2012) Diabetic cervical radiculoplexus neuropathy: a distinct syndrome expanding the spectrum of diabetic radiculoplexus neuropathies. *Brain* 135:3074-3088.

- Miller NR (2007) -Diagnosis and management of dural carotid–cavernous sinus fistulas.
- Miller NR, Lee AG (2004) Adult-onset acquired oculomotor nerve paresis with cyclic spasms: relationship to ocular neuromyotonia. *Am J Ophthalmol* 137:70-76.
- Moschner C, Moser A, Kömpf D (1997) Bilateral oculomotor nerve palsy due to dolichoectasia of the basilar artery. *Neuro-Ophthalmology* 17:39-43.
- Murakami K (1999) A case of late onset group B streptococcus meningitis with transient oculomotor nerve palsy. *No To Hattatsu* 31:549-552.
- Nakamura M, Carvalho GA, Samii M (2002) Abducens nerve schwannoma: a case report and review of the literature. *Surg Neurol* 57:183-188.
- Nakanishi K, Akai F, Taneda M, Nakao Y (1999) Four cases of abducens palsy caused by a vascular lesion of the vertebrobasilar system. *No Shinkei Geka* 27:19-23.
- Narai H, Manabe Y, Deguchi K, Iwatsuki K, Sakai K, Abe K (2000) Isolated abducens nerve palsy caused by vascular compression. *Neurology* 55:453-454.
- Ohata K, Takami T, Goto T, Ishibashi K (2006) Schwannoma of the oculomotor nerve. *Neurol India* 54:437.
- Ohtsuka K, Sone A, Igarashi Y, Akiba H, Sakata M (1996) Vascular compressive abducens nerve palsy disclosed by magnetic resonance imaging. *Am J Ophthalmol* 122:416-419.
- Park U, Kim S, Hwang J, Yu Y (2008) Clinical features and natural history of acquired third, fourth, and sixth cranial nerve palsy. *Eye* 22:691-696.
- Pasquier J, Thomas B, Hoarau-Véchet J, Odeh T, Robay A, Chidiac O, Dargham SR, Turjoman R, Halama A, Fakhro K (2017) Circulating microparticles in acute diabetic Charcot foot exhibit a high content of inflammatory cytokines, and support monocyte-to-osteoclast cell induction. *Sci Rep* 7:16450.
- Petereit H-F, Sindern E, Wick M (2014). "Leitlinien der Liquordiagnostik und Methodenkatalog der Deutschen Gesellschaft für Liquordiagnostik und Klinische Neurochemie." from [www.dgln.de](http://www.dgln.de).
- Press R, Pashenkov M, Jin J-P, Link H (2003) Aberrated levels of cerebrospinal fluid chemokines in Guillain-Barré syndrome and chronic inflammatory demyelinating polyradiculoneuropathy. *J Clin Immunol* 23:259-267.
- Richards BW, Jones FR, Younge BR (1992) Causes and prognosis in 4,278 cases of paralysis of the oculomotor, trochlear, and abducens cranial nerves. *Am J Ophthalmol* 113:489-496.
- Rodríguez-Gutiérrez R, Montori VM (2016) Glycemic Control for Patients With Type 2 Diabetes Mellitus. *Circ Cardiovasc Qual Outcomes:CIRCOUTCOMES*. 116.002901.
- Ropper AH (1986) Unusual clinical variants and signs in Guillain-Barré syndrome. *Arch Neurol* 43:1150-1152.
- Rucker CW (1958) Paralysis of the third, fourth and sixth cranial nerves. *Am J Ophthalmol* 46:787-794.

- Rucker CW (1966) The causes of paralysis of the third, fourth and sixth cranial nerves. *Am J Ophthalmol* 61:1293-1298.
- Rush JA, Younger BR (1981) Paralysis of cranial nerves III, IV, and VI: cause and prognosis in 1,000 cases. *Arch Ophthalmol* 99:76-79.
- Sacco RL, Gan R, Boden-Albala B, Lin I-F, Kargman DE, Hauser WA, Shea S, Paik MC (1998) Leisure-time physical activity and ischemic stroke risk. *Stroke* 29:380-387.
- Sainaghi PP, Collimedaglia L, Alciato F, Leone MA, Naldi P, Molinari R, Monaco F, Avanzi GC (2010) The expression pattern of inflammatory mediators in cerebrospinal fluid differentiates Guillain-Barré syndrome from chronic inflammatory demyelinating polyneuropathy. *Cytokine* 51:138-143.
- Samii M, Rosahl SK, Carvalho GA, Krzizok T (1998) Microvascular decompression for superior oblique myokymia: Case report. *J Neurosurg* 89:1020-1024.
- Sanada LS, da Rocha Kalil AL, Tavares MR, Neubern MCM, Salgado HC, Fazan VPS (2012) Sural nerve involvement in experimental hypertension: morphology and morphometry in male and female normotensive Wistar-Kyoto (WKY) and spontaneously hypertensive rats (SHR). *BMC Neurosci* 13:24.
- Sanders D, Juel V: The Lambert-Eaton myasthenic syndrome. In: Engel A (eds.): *Handbook of clinical neurology*. Elsevier, Amsterdam, New York, 2008, pp. 273-283.
- Savas R, Sommer A, Gueckel F, Georgi M (1997) Isolated oculomotor nerve paralysis in Lyme disease: MRI. *Neuroradiology* 39:139-141.
- Schünke M, Schulte E, Schumacher U: *Prometheus. LernAtlas der Anatomie. Kopf, Hals und Neuroanatomie*. 4. Aufl. Thieme, Stuttgart, 2012.
- Shaffer D, Drevets D, Farr R (1998) *Listeria monocytogenes* rhomboencephalitis with cranial-nerve palsies: a case report. *W V Med J* 94:80-83.
- Sharma V, Biswas S (2010) Self-limiting fourth and sixth cranial nerve palsy after Lyme disease. *J Pediatr Ophthalmol Strabismus* 47:114-116.
- Sharpe J: Neural control of ocular motor systems. In: Miller N and Newman N (eds.): *Walsh and Hoyt's Clinical Neuro-ophthalmology*. Williams & Wilkins, Baltimore, Lippincott, 1998, pp. 1101-1167.
- Sivieri S, Ferrarini A, Lolli F, Mata S, Pinto F, Tavolato B, Gallo P (1997) Cytokine pattern in the cerebrospinal fluid from patients with GBS and CIDP. *J Neurol Sci* 147:93-95.
- Spencer CR, Irving RM (2016) Causes and management of facial nerve palsy. *Br J Hosp Med* 77:686-691.
- Spitzer C, Foltys H, Lemmen S, Block F (2003) Bacterial meningitis as a complication of *Fusobacterium necroforum* infection in adults. *Nervenarzt* 74:1118-1121.
- Steppberger K, Adams I, Deutscher J, Müller H, Kiess W (2001) Meningitis in a girl with recurrent otitis media caused by *Streptococcus pyogenes*—otitis media has to be treated appropriately. *Infection* 29:286-288.

- Swartz MA, Welch DF, Narayanan RP, Greenfield RA (1991) Catalase-Negative *Listeria monocytogenes* Causing Meningitis in an Adult Clinical and Laboratory Features. *Am J Clin Pathol* 96:130-133.
- Tankéré F, Bernat I (2009) Bell's palsy: from viral aetiology to diagnostic reality. *Rev Med Interne* 30:769-775.
- Thömke F: Augenbewegungsstörungen: Ein klinischer Leitfaden für Neurologen. 2. Aufl. Thieme, Stuttgart, 2008.
- Thömke F, Gawehn J (2006) Vascular Third Nerve Compression—A Possible Cause of Episodic Vertical Diplopia? *Neuro-Ophthalmology* 30:125-127.
- Thömke F, Lensch E, Ringel K, Hopf HC (1997) Isolated cranial nerve palsies in multiple sclerosis. *J Neurol Neurosurg Psychiatry* 63:682-685.
- Tiffin P, MacEwen C, Craig E, Clayton G (1996) Acquired palsy of the oculomotor, trochlear and abducens nerves. *Eye* 10:377-384.
- Tilikete C, Vial C, Niederlaender M, Bonnier P, Vighetto A (2000) Idiopathic ocular neuromyotonia: a neurovascular compression syndrome? *J Neurol Neurosurg Psychiatry* 69:642-644.
- Trepel M: Neuroanatomie. 7. Aufl. Elsevier, 2017, S. 56-67.
- Tschabitscher H, Heiss W, Pernhaupt G, Prosenz P (1967) The behavior of the cerebrospinal fluid sugar following glucose load with special reference to diabetic polyneuropathy. *Wien Klin Wochenschr* 79:922-924.
- Tsou Y-A, Cheng Y-K, Chung H-K, Yeh Y-C, Lin C-D, Tsai M-H, Chang J-S (2008) Upper aerodigestive tract sequelae in severe enterovirus 71 infection: predictors and outcome. *Int J Pediatr Otorhinolaryngol* 72:41-47.
- Voltz R (2002) Paraneoplastische neurologische Autoimmunerkrankungen. *Nervenarzt* 73:909-929.
- Waddy H, Misra V, King R, Thomas P, Middleton L, Ormerod I (1989) Focal cranial nerve involvement in chronic inflammatory demyelinating polyneuropathy: clinical and MRI evidence of peripheral and central lesions. *J Neurol* 236:400-405.
- Weiß C: Basiswissen medizinische Statistik. Springer Verlag, Heidelberg, 2008.
- Wilson ME, Eustis HS, Parks MM (1989) Brown's syndrome. *Surv Ophthalmol* 34:153-172.
- Wong AM, Sharpe JA (1996) Fourth nerve palsy in migraine. *Neuro-Ophthalmology* 16:51-54.
- Yadav K, Rohatgi A, Sharma S, Kulshrestha M, Sachdeva S, Pardasani V (2002) Oculomotor palsy associated with hepatitis E infection. *J Assoc Physicians India* 50:737.
- Yao H, Sadoshima S, Nishimura Y, Fujii K, Oshima M, Ishitsuka T, Fujishima M (1989) Cerebrospinal fluid lactate in patients with diabetes mellitus and hypoglycaemic coma. *J Neurol Neurosurg Psychiatry* 52:372-375.

Yousry I, Dieterich M, Naidich TP, Schmid UD, Yousry TA (2002) Superior oblique myokymia: magnetic resonance imaging support for the neurovascular compression hypothesis. *Ann Neurol* 51:361-368.

Zochodne D, Malik R: Pathology of human diabetic neuropathy. 2014.

## 8 Thesen

1. Okulomotorische Hirnnervenparesen (Abduzens-, Trochlearis-, Okulomotoriusparesen) und verwandte Syndrome sind häufige Krankheitsbilder. Aufgrund der breiten Differenzialdiagnose stellen sie eine diagnostische Herausforderung dar. Aktuell gibt es kaum Studien zu klinischen und Liquorbefunden bei diesen Krankheitsbildern. Die vorliegende retrospektive Auswertung an 96 Patienten (41 w /55 m,  $60,5 \pm 15,3$  Jahre, Spanne 15–86 Jahre) soll helfen, diese Lücke zu schließen.
2. Befallsmuster: Abduzens- (N=64), Trochlearis- (N=24), Okulomotoriusparese (N=2). In sechs Fällen war mehr als ein okulomotorischer Hirnnerv betroffen.
3. Ursachen: Diabetes mellitus (N=31) idiopathisch (N=31) mikroangiopathisch (N=6) zerebrale Ischämie (N=8; jeweils N=4 transitorisch/Infarkt), Multiple Sklerose (N=4), andere (N=16).
4. Altersstruktur: Patienten mit diabetischen Paresen waren signifikant älter als Patienten mit idiopathischen Paresen ( $67,7 \pm 10,1$  Jahre vs.  $57,1 \pm 13,6$  Jahre,  $p < 0,05$ ).
5. Liquorlaborbefunde: Bei diabetischen Paresen wies das Liquorgesamtprotein tendenziell höhere Werte auf als bei idiopathischen Paresen ( $p = 0,076$ ). Die Liquorlaktat-Werte lagen bei diabetischen im Vergleich zu idiopathischen Paresen signifikant höher ( $1,99 \pm 0,32$  mmol/l vs.  $1,68 \pm 0,29$  mmol/l;  $p < 0,0005$ ). Sieben Patienten zeigten liquorspezifische oligoklonale Immunglobulinbanden. Diese stellen für die Diagnostik okulomotorischer Hirnnervenparesen einen wichtigen Befund dar.
6. Liquorzytologie: Oft zeigten sich aktivierte Monozyten im Liquor, darunter auch teils mit Lipophagozytose. Bei diabetischen Paresen lag der Anteil an aktivierten Monozyten an den Liquorleukozyten als bei idiopathischen Paresen ( $11,6 \pm 4,9\%$  vs.  $6,3 \pm 5,8\%$ ). Die Befunde wurden als Abräumreaktion im Rahmen des neuropathischen Prozesses gewertet.
7. Konklusion: Das Befallsmuster der okulomotorischen Hirnnerven und das Diagnosespektrum deckte sich mit Befunden in der Literatur. Der Altersunterschied zwischen Patienten mit diabetischen und idiopathischen okulomotorischer Paresen wurde bislang nicht thematisiert. Befunde zum Liquorgesamtprotein, Liquorlaktat und zu oligoklonalen Ig-Banden sind in Einzelfällen diagnostisch relevant, insbesondere bei bakteriellen, viralen oder autoimmun-entzündlichen Prozessen. Der Nachweis aktivierter Monozyten u.a. mit Lipophagozytose ist ein neuer und evtl. relevanter Befund für die häufigen idiopathischen und diabetischen okulomotorischen Hirnnervenparesen.

## **Selbstständigkeitserklärung**

Ich erkläre, dass ich mich an keiner anderen Hochschule einem Promotionsverfahren unterzogen bzw. eine Promotion begonnen habe.

Ich erkläre die Angaben wahrheitsgemäß gemacht und die wissenschaftliche Arbeit an keiner anderen wissenschaftlichen Einrichtung zur Erlangung eines akademischen Grades eingereicht zu haben.

Ich erkläre an Eides statt, dass ich die Arbeit selbstständig und ohne fremde Hilfe verfasst habe. Alle Regeln der guten wissenschaftlichen Praxis wurden eingehalten; es wurden keine anderen als die von mir angegebenen Quellen und Hilfsmittel benutzt und die den benutzten Werken wörtlich oder inhaltlich entnommenen Stellen als solche kenntlich gemacht.



Julia Maria Müller